



**Health  
Residencies  
Journal (HRJ).  
2024;5(23):66-85**

## Artigos de Revisão

**DOI:**  
[https://doi.org/10.51723/  
hrj.v5i23.929](https://doi.org/10.51723/hrj.v5i23.929)

**ISSN:** 2675-2913

**Qualis:** B2

**Recebido:** 04/10/2023

**Aceito:** 02/02/2024

# O eletrocardiograma aplicado a condições e demandas prevalentes na Atenção Primária à Saúde

## *The electrocardiogram applied to prevalent demands and conditions on Primary Care*

Pedro Ricardo Teichmann Fernandes Gouveia Bessow<sup>1</sup> , Rodrigo Luciano Bandeira de Lima<sup>2</sup> 

<sup>1</sup> Residente do Programa de Residência Médica em Medicina de Família e Comunidade/ESCS-DF.

<sup>2</sup> Preceptor do Programa de Residência Médica em Medicina de Família e Comunidade/ESCS-DF.

**Correspondência:** pedrobessow@gmail.com

---

## RESUMO

A leitura e a interpretação de eletrocardiogramas (ECGs) na Atenção Primária à Saúde (APS) é muitas vezes desenvolvida de forma insuficiente nos ambientes formativos. A capacidade de fazer a leitura integral do ECG, consciente das alterações mais prevalentes e das que exigem atenção imediata, é uma ferramenta valiosa e uma competência a ser desenvolvida. O presente artigo reúne consensos e orientações para o reconhecimento de padrões eletrocardiográficos mais comuns em cenários de APS, com o objetivo de permitir que médicos de família e comunidade tenham à sua disposição um guia rápido para as situações mais frequentemente encontradas.

**Palavras-chave:** Eletrocardiograma; Atenção Primária à Saúde; Médicos da Atenção Primária.

## ABSTRACT

Reading and interpreting electrocardiograms (ECGs) at Primary Care settings is a skill often underdeveloped in medical training facilities. The ability to fully read an ECG is a valuable tool, allowing the general practitioner to be aware of what the most prevalent signals and alterations are and also be mindful of those that demand immediate action. The following article gathers consensus and guides to the proper cognition of the most common electrocardiographic patterns, allowing family practitioners to have a quick guide to manage the most frequent situations of the daily practice.

**Keywords:** Electrocardiogram; Primary Care; Primary care physicians.

---

## INTRODUÇÃO

O eletrocardiograma (ECG), exame que entrou na medicina moderna após uma gênese cheia de expectativas e surpresas no final do século XIX, tornou-se um ícone da análise visual e gráfica da saúde cardíaca. Trata-se de exame que mistura, ao mesmo tempo, diversas vantagens para seu emprego na atenção à saúde: é aces-

sível, sua realização é rápida, o aparelho é facilmente calibrado, e as informações nele contidas podem ser interpretadas pelo profissional que solicitou o exame – não havendo, portanto, necessidade de compilação dos dados do exame por um processador externo para a liberação do resultado, por exemplo<sup>1</sup>.

Esse último ponto acaba por ser, justamente, o momento em que começamos a ter também as dificuldades relacionadas ao exame. De fato, temos no ECG um exame que pode ser interpretado diretamente pelo profissional que solicitou o exame, mas isso acaba sendo também uma limitação ao ganho com sua realização: existe a necessidade de que o profissional que analisa o exame tenha capacidade de encontrar, nele, padrões considerados dignos de atenção clínica – e essa é uma habilidade que, dentro da perspectiva da atual formação médica, com frequência não é atingida de maneira satisfatória. Um estudo realizado com os residentes de medicina de família do estado da Califórnia<sup>2</sup> sugeriu fortemente que as habilidades de leitura de ECG não melhoraram ao longo dos anos de residência, e que é necessário pensar em adaptações curriculares para encarar esse problema. Neste estudo, por exemplo, 40% dos residentes falharam em identificar uma fibrilação atrial, tendo 22% falhado em identificar uma apresentação típica de Infarto Agudo do Miocárdio (IAM), e 65% falhado em identificar a apresentação clássica de Bloqueio de Ramo Esquerdo (BRE).

Num estudo populacional feito em Minas Gerais, com a análise de um milhão de eletrocardiogramas da rede de atenção primária de mais de 700 municípios, 30,25% dos exames apresentaram resultado com alguma anormalidade – lembrando, ainda, que a chance de estar diante de um ECG alterado era maior conforme fosse maior a idade do paciente, achado de acordo com os estudos populacionais europeus sobre o tema. Um percentual significativo (40%) das alterações não terá significado clínico. Um exemplo desse tipo de alteração são as alterações difusas de repolarização ventricular. Outras, por outro lado, terão peso significativo na definição de condutas, como é o caso de hipertrofias ventriculares (12,71% das alterações encontradas), bloqueios de ramo (10,13% das alterações encontradas), fibrilação atrial (3,59% das alterações encontradas) ou então do infarto do miocárdio (11,61% das alterações encontradas)<sup>3</sup>. As proporções são significativas, e diversas são ligadas a desfechos próximos ou remotos que inspiram cuidado.

Resta, portanto, perceptível que o ECG, importante ferramenta de prática clínica em cenários ambulatoriais, esbarra na limitação de que pode haver dificuldades em sua leitura. Essas dificuldades podem ter várias origens em vários pontos falhos do processo de formação do ensino médico e da replicação de conhecimento. Qualquer que seja o caso, é notável que a capacitação desses profissionais acerca da sistematização da leitura do ECG e da identificação de achados atípicos mais prevalentes é importante, e pode trazer benefícios tanto imediatos, no cuidado às demandas agudas<sup>2</sup>, quanto mediatos, no melhor acompanhamento de condições crônicas<sup>3</sup>.

## METODOLOGIA

Para a reunião das informações aqui apresentadas, foi feita a consulta a bases de dados entre os meses de agosto de 2022 e junho de 2023. A base consultada foi a MEDLINE, a partir de onde foram reunidos tanto artigos de revisão quanto relatos de caso e ensaios clínicos que abordassem os temas aqui apresentados. Foram, ainda, consultados manuais de eletrocardiografia de Goldberger e Sukienik. As informações coletadas foram organizadas de modo estruturado, separando de acordo com as entidades nosológicas mais comumente associadas a tais ou quais achados.

## RESULTADOS E DISCUSSÃO

### CONCEITOS FUNDAMENTAIS

Antes de entrar na leitura do eletrocardiograma em si, é importante passar por conceitos fundamentais. O traçado eletrocardiográfico é a medida da diferença de potencial elétrico gerado pelo coração. Todo ECG vai trazer doze traçados para serem lidos. Cada traçado desses é chamado de “derivação”. Uma derivação é um “ângulo” pelo qual o estímulo elétrico vai ser visto. Dessas derivações, seis delas são feitas no plano frontal (coronal), e seis são feitas no plano transversal. As derivações do plano frontal são as derivações I, II, III, aVR, aVL e aVF. Já as derivações do plano transversal são V1, V2, V3, V4, V5 e V6<sup>4</sup>.

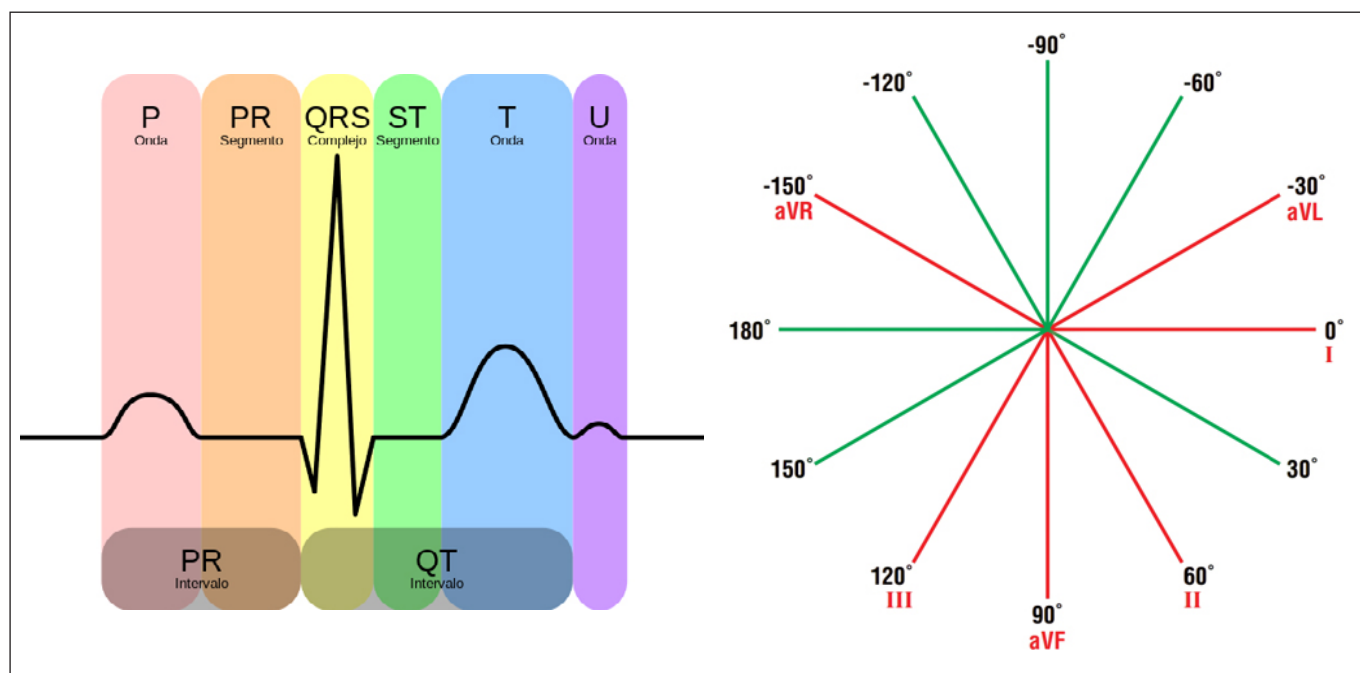
O traçado eletrocardiográfico traz padrões cujo reconhecimento é essencial para a adequada interpretação do ECG como um todo. As ondas captadas seguem em termos gerais o que é visto na Figura 1. A

primeira onda é a onda P. Ela é a primeira a ser vista na ativação cardíaca, e corresponde à despolarização ventricular. Após ela, pode-se perceber o complexo QRS, que é o elemento gráfico que mais chama atenção no traçado: ele costuma ter a maior amplitude de todas as ondas. Ele pode ser composto de duas deflexões negativas e uma positiva. A primeira deflexão negativa é chamada de onda Q. A deflexão positiva é chamada de onda R. A segunda deflexão negativa é chamada de onda S. Muitas vezes teremos apenas uma das três, frequentemente teremos apenas as ondas R e S, e raramente apenas as três estarão visíveis. Para simplificar a análise, chama-se de complexo QRS, independentemente dos elementos que estejam visíveis (até porque isso varia entre as derivações). Após o complexo QRS, segue-se uma linha reta até a onda T. Essa linha reta é o segmento ST. A onda T é o próximo elemento do registro eletrocardiográfico. Ela representa a repolarização ventricular, e costuma ter a morfologia apresentada na Figura 1. A polaridade das ondas P e T costuma acompanhar a do complexo QRS. Em outras palavras, quando no complexo QRS a amplitude da parte positiva supera a da parte negativa, a onda P e a onda T tendem a ser positivos<sup>4,5</sup>.

Na Figura 1, é possível ver a morfologia geral de uma onda eletrocardiográfica, e, ao lado, é possível ver como as derivações estão localizadas no plano frontal. É muito importante ter essa figura, seme-

lhante a uma rosa dos ventos, em mente. O estímulo cardíaco é um só. Contudo, quando vemos o ECG, vemos 12 formatos de ondas muito diferentes. Isso ocorre porque uma derivação é um ângulo de visão<sup>4</sup>. Saber como essas posições se relacionam é crucial para atribuir os devidos significados ao exame. As derivações I, II e III são separadas por 60° no sentido horário). As derivações aVR, aVL e aVF são separadas por 120°. Na figura, é possível perceber como elas se relacionam no plano<sup>5</sup>.

O conhecimento das posições das derivações é importante para a análise do que se chama de “eixo” do eletrocardiograma<sup>7</sup>. Antes de começar a avaliação do eixo, é crucial ter a capacidade de dizer se uma determinada derivação vai ser considerada como positiva ou negativa. A onda que usaremos como referência para avaliar a positividade de uma derivação será sempre o complexo QRS. Quando o complexo QRS for inteiramente positivo, diremos que a derivação é positiva. Quando ele for inteiramente negativo, diremos que a derivação é negativa. Na prática, contudo, é mais comum que haja partes do QRS positivas, e partes negativas. A derivação, então, seguirá a maior deflexão do complexo QRS: se estivermos diante de uma onda R pequena seguida por uma onda S profunda, a derivação será negativa. Se, por outro lado, a onda R for alta e a onda S for modesta, a deflexão será positiva. Pode ainda ser que a onda R e a onda S tenham a mesma, ou



**Figura 1** – Ondas e intervalos do registro eletrocardiográfico e posicionamento das derivações, imagem de cortesia do Dr. Hank van Helvete<sup>6</sup>.

quase a mesma amplitude. Nesses casos, a derivação será chamada de isoeletrica<sup>7</sup>, e não será considerada nem positiva e nem negativa.

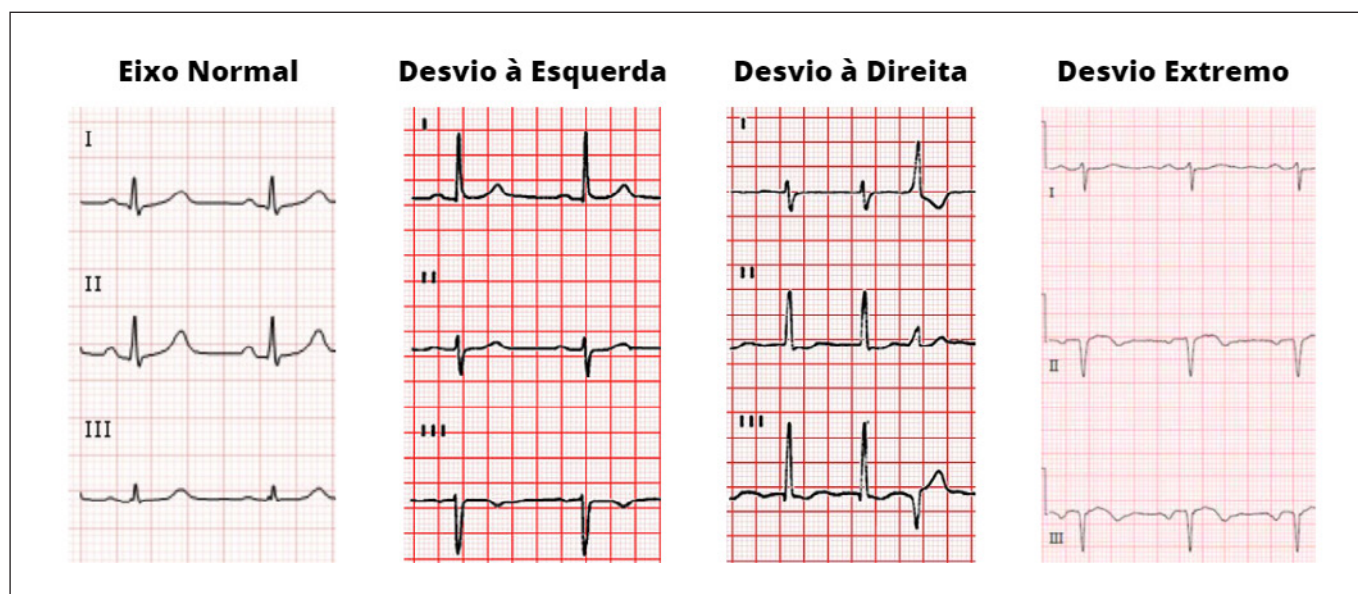
A avaliação de eixo indica se o estímulo elétrico do coração estará seguindo a direção esperada, ou então se estará mais à esquerda ou mais à direita do que se haveria de esperar<sup>5</sup>. Todas as derivações podem ser usadas para tal análise, mas, de forma a simplificar o processo de leitura do exame, é suficiente usar três derivações para avaliar o eixo: as derivações I, II e III. Sempre que tivermos as derivações I e II positivas, estaremos diante de um eixo normal (ou seja, localizado entre  $-30^\circ$  e  $+90^\circ$ ). Se, por outro lado, a derivação I apresentar um complexo QRS majoritariamente ou exclusivamente negativo, é quase seguro afirmar que o eixo está alterado. Nesse cenário, caso a derivação II e a derivação III sejam positivas, teremos um desvio para a direita, como se pode observar na Figura 2, e também na Figura 6, mais adiante. A constatação de que o complexo QRS na derivação III é mais positivo do que o complexo QRS na derivação II sedimenta a constatação que o eixo está desviado para a direita<sup>7</sup>.

O desvio de eixo para a direita pode ter diversos significados clínicos, bem como pode não ter significado algum. Este desvio pode ocorrer em pacientes com Hipertrofia Ventricular Direita, infarto da parede lateral do ventrículo esquerdo, DPOC ou, em alguns casos, tromboembolismo pulmonar. Pessoas mais longilíneas, em que o coração fica mais verticalizado dentro do tórax, terão um eixo naturalmente mais inclinado para a direita<sup>8</sup>.

Por outro lado, caso a derivação I tenha QRS positivo e as derivações II e III estejam negativas, teremos que o eixo elétrico estará desviado para a esquerda. Esse desvio terá significados clínicos diversos e que trarão consigo outros achados eletrocardiográficos<sup>8</sup>. Em alguns casos de Hipertrofia Ventricular Esquerda ele pode acontecer, mas é mais incomum do que se esperaria<sup>9</sup>. Em muitos casos de Bloqueio de Ramo Esquerdo o eixo também estará desviado para a esquerda<sup>10</sup>. Além disso, o desvio do eixo para a esquerda também pode ser visto nos casos em que o coração está mais horizontalizado, como em pessoas com elevação de diafragma (gravidez avançada ou ascite, por exemplo) ou então em pessoas que são, simplesmente, mais brevíneas<sup>8</sup>.

Perceba, a respeito do eixo, que o cálculo exato do eixo usando as informações contidas nas seis derivações é não apenas desnecessário, mas também é uma fonte de possíveis erros e confusões. Apenas visualizando as derivações I, II e III é possível estimar se o eixo cardíaco em um ECG se encontra dentro da faixa da normalidade ou se ele tem um desvio digno de nota<sup>5,7</sup>.

De posse desse conhecimento, exploraremos as principais aplicações do ECG na APS, pensando sempre nas condições mais prevalentes e nos momentos em que tais conhecimentos podem ser – e serão – exigidos do médico de família para o adequado cuidado de sua população adscrita.



**Figura 2** – Desvios de eixo, analisando I, II e III. O desvio extremo era causado por inversão de eletrodos<sup>11</sup>.

## HIPERTENSÃO ARTERIAL SISTÊMICA

O paciente hipertenso desenvolve diversas alterações morfológicas e funcionais nas câmaras cardíacas<sup>12</sup>. Ao longo do desenvolvimento da doença, pode-se encontrar uma miríade de achados e alterações. Contudo, o achado mais consistente e que pode ser avaliado na prática com mais segurança, especialmente considerando os casos que o ECG vai ser o único exame complementar que o MFC terá em mãos é o aparecimento de Sobrecarga Ventricular Esquerda (SVE)<sup>9</sup>.

Sempre que surgir a dúvida se o ECG diante de nós apresenta sobrecarga ventricular, é bom analisar as amplitudes das derivações, em especial das derivações precordiais. Estando o complexo QRS anormalmente aumentado, é necessário partir para uma segunda pergunta: trata-se de sobrecarga ventricular esquerda ou direita? O normal do coração é que tenhamos a predominância elétrica do coração esquerdo sobre o coração direito. Na sobrecarga ventricular direita, temos a inversão desse padrão: nela, será possível perceber um complexo QRS predominantemente positivo em V1 (R > S), e que esteja também aumentando de V2 a V4. Já na sobrecarga ventricular esquerda, haverá a exacerbação da apresentação fisiológica de predomínio do ventrículo esquerdo: em V1 teremos um complexo QRS mais negativo do que o normal, e ele chegará a V5 e V6 mais positivo do que o habitual<sup>9</sup>. É algo que, visualmente, chama a atenção de quem segura o ECG: os traçados podem inclusive se sobrepor aos das derivações contíguas em razão de sua exagerada amplitude. Contudo, é necessário que tenhamos critérios objetivos para identificar se um paciente tem uma sobrecarga ventricular ou não. Com essa finalidade, então, passaremos a estudar os critérios validados para a SVE<sup>7</sup>.

A construção do conceito de SVE e dos critérios que permitem ao médico identificá-la por meio do ECG foi um processo dinâmico, e passou por múltiplas metodologias. Um critério clássico e simples de aplicar é o de Sokolow e Lyon, que versa nos seguintes termos: considera-se com SVE o paciente cuja soma da amplitude da onda S de V1 com a da onda R de V5 ou V6 (a maior dentre as duas) seja de pelo menos 35 mm<sup>9</sup>. Casos mais graves de SVE são rapidamente identificados por tais critérios. No entanto, em quadros intermediários, podem passar despercebidos. Por isso, sua sensibilidade deixa a desejar – algo na casa de 30% – enquanto que sua especificidade é boa – já

na casa de 90%. Mais moderno que Sokolow e Lyon foi o critério de Cornell<sup>8</sup>, também de voltagem, mas que falha em atingir níveis muito superiores de sensibilidade. Tal dificuldade chamou atenção ao fato que critérios exclusivamente de voltagem podem não ser suficientes. Com vistas a enfrentar esses problemas apresentados, criou-se um terceiro conjunto de critérios que podem ser usados para avaliar a SVE. Trata-se dos critérios de Romhilt-Estes<sup>7,9,12</sup>.

Propostos em 1968, os critérios de Romhilt-Estes trazem uma escala de pontuação que analisa seis aspectos, dando pontuações distintas para distintos achados. Uma pontuação de 3 ou menos afasta a SVE. Uma pontuação de 4 indica suspeita moderada de SVE. Uma pontuação de 5 ou mais aponta para alta probabilidade de se tratar de SVE<sup>9</sup>.

**Tabela 1** – Critérios de Romhilt-Estes. Considera-se com alta probabilidade de SVE o paciente que some ao menos cinco pontos em tais critérios<sup>9</sup>.

Critério	Pontuação
Voltagem <ul style="list-style-type: none"> <li>• Onda R ou S superior a 20 mm de derivação frontal, ou</li> <li>• Onda S em V1 ou V2 superior a 30 mm, ou</li> <li>• Onda R em V5 ou V6 superior a 30 mm</li> </ul>	3 pontos
Alterações de ST típicas de SVE (strain) (* = atribui-se apenas um ponto ao invés de três em caso de uso de digitais)	3 pontos*
Anormalidade Atrial Esquerda (índice de Morris) <ul style="list-style-type: none"> <li>• Onda P bifásica em V1, com deflexão negativa de pelo menos 1 mm de amplitude e 40 ms de duração</li> </ul>	3 pontos
Desvio de eixo à esquerda	2 pontos
Duração de QRS > 90 ms	1 ponto
Deflexão intrínseca > 50 ms em V5 ou V6	1 ponto

Fonte: Tabela de autoria própria.

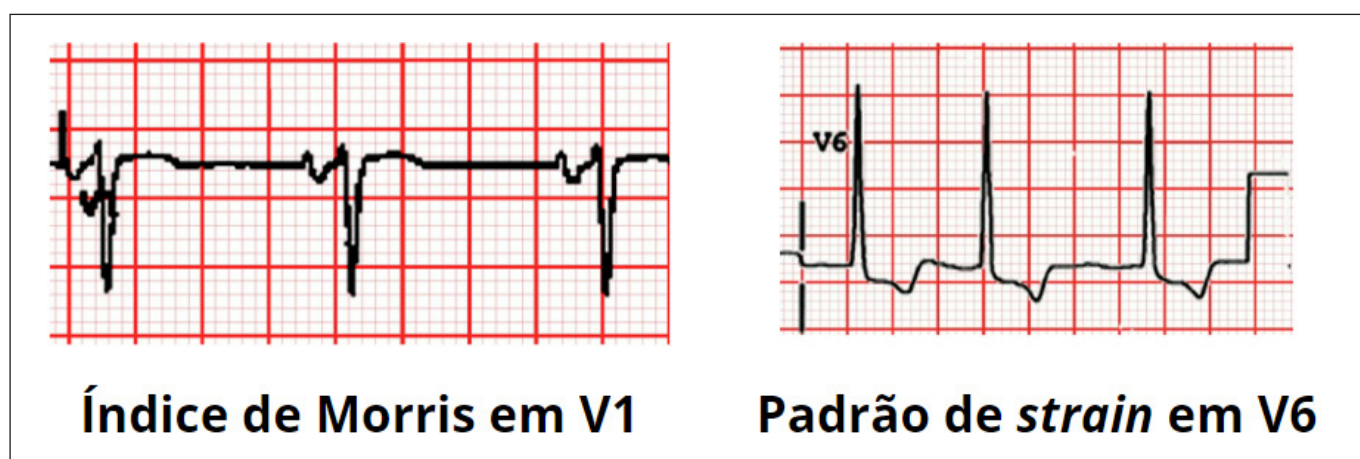
O primeiro dos critérios de Romhilt-Estes que deverá ser pontuado é se pelo menos uma das três condições a seguir é contemplada: (a) presença de onda R ou onda S em derivações frontais superior a 20 mm; (b) presença de S de V1 ou S de V2 superior a 30 mm; (c) presença de R de V5 ou R de V6 superior a 30 mm. Esse é o critério de voltagem de Romhilt-Estes, e, caso atingido, serão atribuídos três pontos em razão dele<sup>14</sup>.

O segundo dos critérios de Romhilt-Estes é acerca das alterações típicas de segmento ST e onda T em SVE. Da mesma forma que na SVD podemos ter o padrão de *strain* aparecendo em V1 a V4, na SVE podemos ter um padrão similar aparecendo de V4 a V6, ou seja, inversão de onda T com infradesnivelamento conjunto de segmento ST. Caso o paciente apresente essa alteração de morfologia de ST e onda T, serão atribuídos a ele três pontos. Caso ele esteja fazendo uso de digitais, o escore preconiza que seja atribuído apenas um ponto ao invés de três, com vistas à gama de alterações eletrocardiográficas decorrente dos usos de tais medicações<sup>14</sup>.

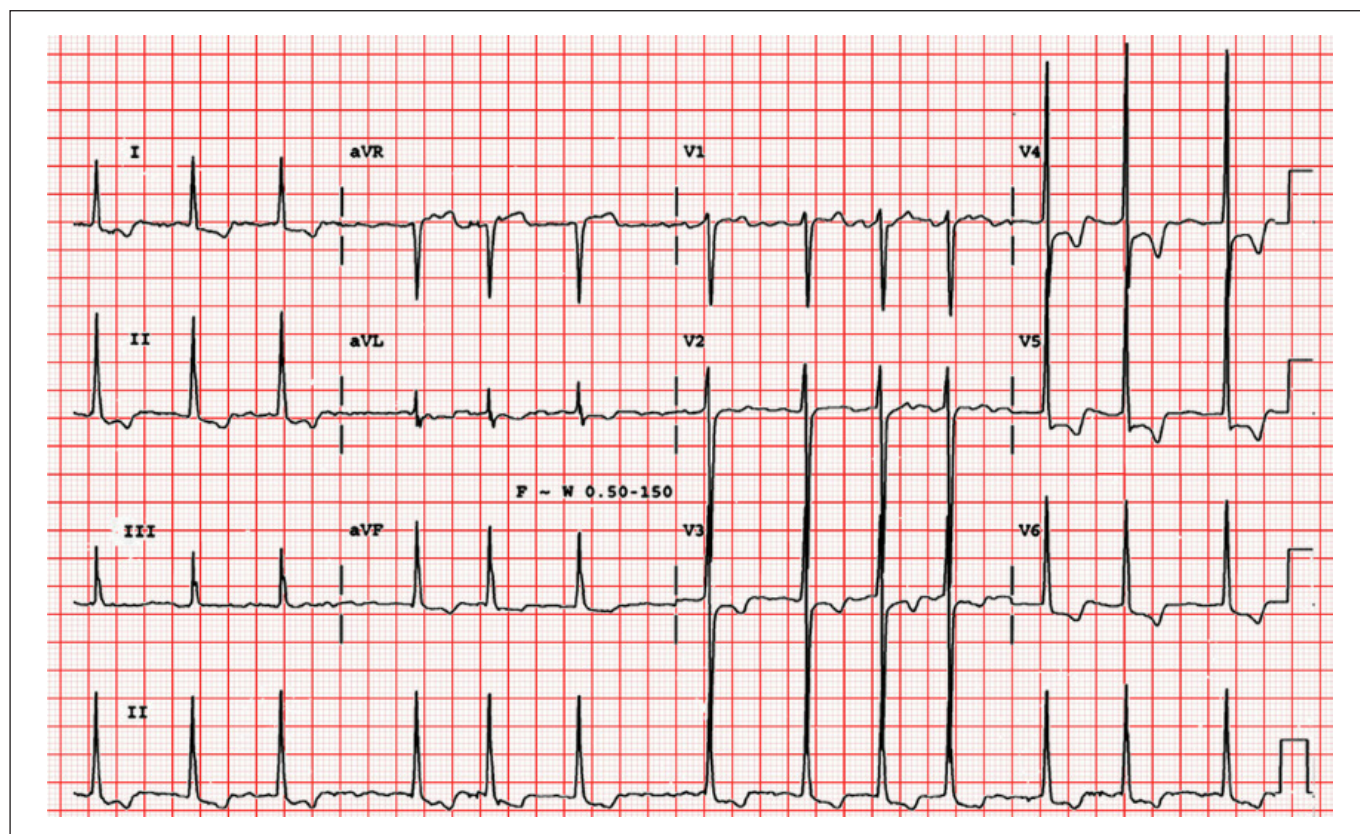
O terceiro critério de Romhilt-Estes é a anormalidade atrial esquerda<sup>7,16</sup>, antigamente chamada de sobrecarga atrial esquerda. Como explicado, ela manifesta-se com aumento da deflexão negativa da onda P em V1. Caso a deflexão negativa de P em V1 tenha duração superior ou igual a 40 ms e amplitude superior ou igual a 1 mm, teremos o chamado índice de Morris, medida que confirma a anormalidade atrial esquerda e resultará na atribuição de um ponto pelos critérios de Romhilt-Estes<sup>14</sup>.

O quarto critério será o desvio de eixo. Caso o eixo elétrico do coração do paciente encontre-se mais à esquerda que  $-30^\circ$ , ele preencherá os critérios estabelecidos e somará mais dois pontos. O quinto critério de Romhilt-Estes diz respeito à duração do complexo QRS. Caso essa duração ultrapasse 90 ms, ele é considerado positivo e mais um ponto é atribuído. Já o último critério também é um critério de duração, e diz respeito à deflexão intrinsecoide. A deflexão intrinsecoide é o tempo que a onda R demora para atingir seu ápice, ou seja, é o tempo que transcorre entre o início da onda e o momento em que a maior voltagem é registrada. Em geral, o limite superior de sua duração é em torno de 35 ms. Caso esse tempo seja superior a 50 ms nas derivações V5 ou V6, mais um ponto deve ser atribuído ao ECG<sup>14</sup>.

Os critérios de Romhilt-Estes têm vantagens, mas também têm dificuldades consigo. Uma vantagem significativa é a capacidade de se ter critérios que usem não apenas voltagem, mas morfologia e tempo também. Já as dificuldades são a necessidade de prestar atenção a mais aspectos de tempo e morfologia do complexo QRS e do segmento ST e onda T<sup>9,14,18</sup>. Outro problema da aplicação é que os pontos de corte de duração do complexo QRS e deflexão intrinsecoide não são facilmente visualizáveis a olho nu, já que não coincidem com as unidades individuais de marcação (os quadradinhos), e em valores mais limítrofes é possível que ocorra variação interobservador maior do que o desejado. Apesar de tudo isso, é o conjunto de critérios com maior sensibilidade dentre os clássicos, chegando a cerca de 60%<sup>14</sup>.



**Figura 3** – Índice de Morris em V1 e *strain* em V6. Perceba como a deflexão negativa de V1 na imagem tem cerca de dois quadrados de comprimento e um de profundidade, atingindo a exigência conceitual mínima de um de comprimento por um de profundidade para caracterizar o índice de Morris. Recorte autorizado de ECG de cortesia dos Drs. McGillMD<sup>15</sup>.



**Figura 4** – Sobrecarga Ventricular Esquerda. Perceba o padrão *strain* em V4-V6, além de I e II, bem como a presença de onda R alta em V5 e onda S profunda em V1 e V2. Há ainda presença de fibrilação atrial, achado que será descrito mais adiante no artigo. Cortesia do Dr. Michael Rosengarten<sup>17</sup>.

Com todas as leituras acima em mente, deve-se, ao final, apontar que o eletrocardiograma é uma medida indireta de sobrecarga de câmaras cardíacas. O uso do ECG é de grande valia como um exame mais rápido e acessível, com boa capacidade de avaliação de diversos pacientes, permitindo a identificação da ocorrência de repercussões morfológicas de síndromes clínicas. Em pacientes cronicamente hipertensos, não só a presença de SVE é indicação de que o controle pressórico pode estar deixando a desejar<sup>13,18</sup>, como também é indicação de que estamos diante de um paciente com maior risco de desenvolvimento de arritmias, sendo a mais comum a fibrilação atrial<sup>13</sup>. Caso o paciente com SVE apresente sintomas também como síncope e palpitações, merece avaliação com exames mais avançados, como, por exemplo, um ecocardiograma ou até mesmo a realização de um Holter 24 h. Em contrapartida, caso apresente adequado controle pressórico, a indicação, *a priori*, é apenas a repetição periódica do ECG – a hipertrofia tende a apresentar melhora relativa com o controle pressórico, realização de exercícios físicos e melhora da dieta<sup>16,18</sup>.

## DOENÇA PULMONAR OBSTRUTIVA CRÔNICA (DPOC)

Tratando, agora, de DPOC, temos um conjunto mais variado de achados que podem se apresentar ao ECG. É importante observar que esses achados, ao invés de serem independentes entre si, são, antes, marcos de uma gradual progressão da doença. Conforme for maior o impacto da DPOC na circulação pulmonar, mais marcados serão os achados eletrocardiográficos<sup>19</sup>.

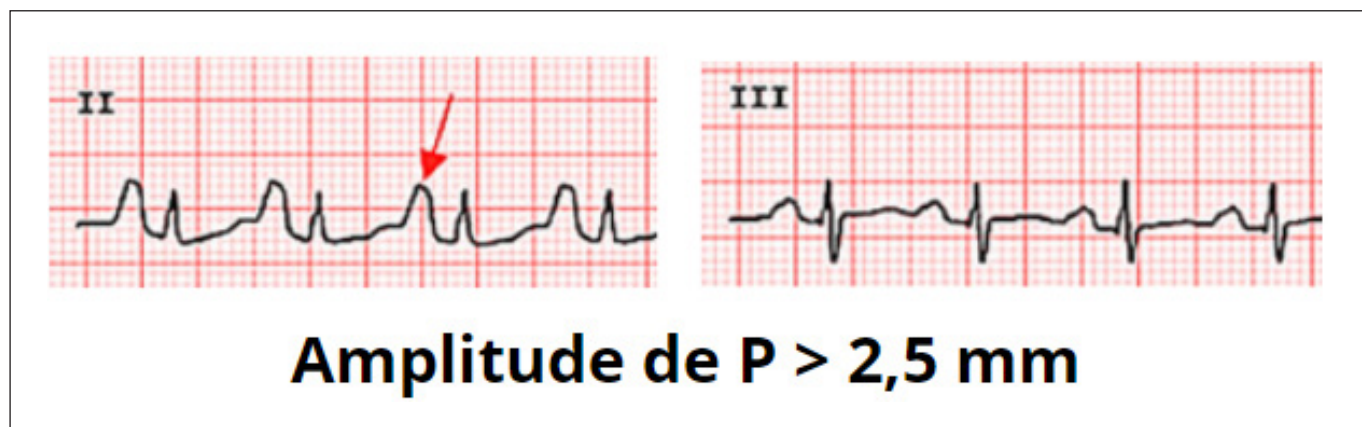
O primeiro desses achados é o desvio à direita<sup>7</sup>, refletindo a tendência de que, na DPOC, haja sobrecarga das câmaras cardíacas direitas. Curiosamente, nessa patologia em especial o desvio de eixo pode ser mais pronunciado do que nas demais causas de sobrecarga de câmaras, porque o enfisema e a hiperinsuflação pulmonar, típicas da DPOC, podem fazer o coração assumir posição mais verticalizada com relação ao eixo mediano do tórax, em razão de compressão extrínseca do coração e rebaixamento do diafragma<sup>19</sup>.

Além do desvio à direita, também teremos a sobrecarga do átrio direito e a hipertrofia ventricular direita<sup>20</sup>, sempre repercutindo o efeito a longo prazo do aumento da resistência da circulação pulmonar. A sobrecarga

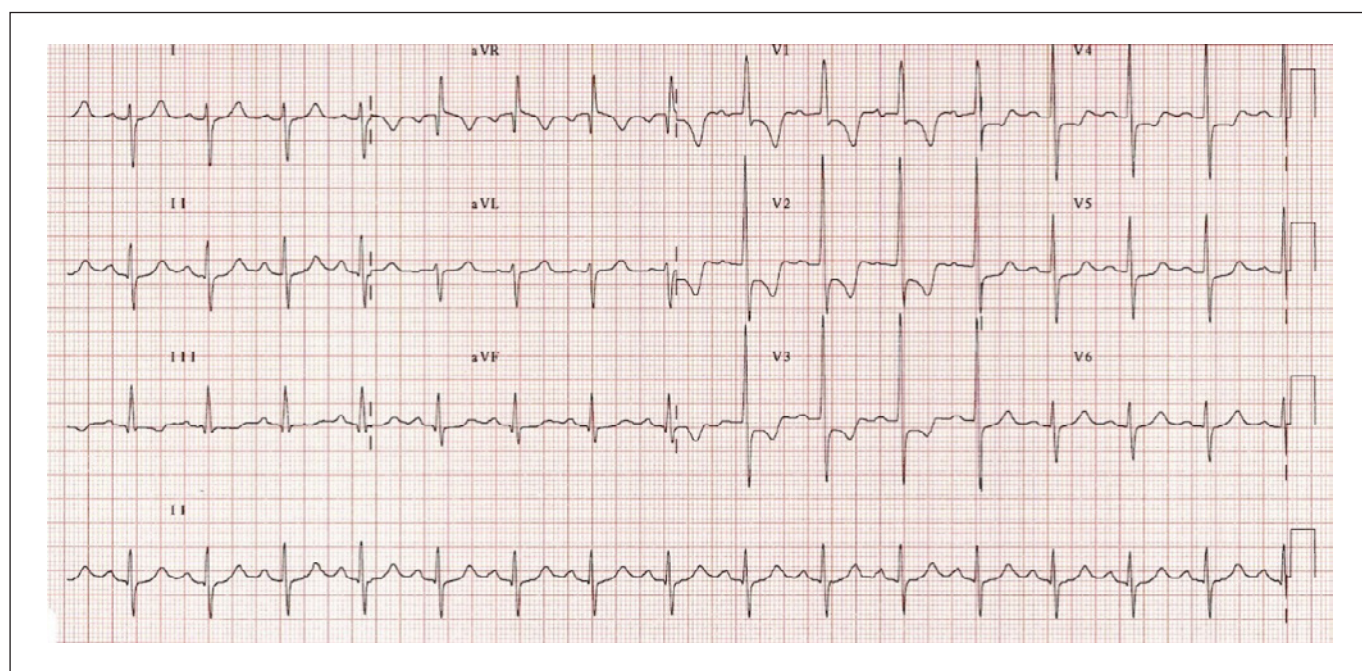
atrial direita, hoje também chamada de anormalidade atrial direita, é marcada por uma onda P com prevalência do componente atrial direito. Como resultado, a duração da onda P não será alterada, mas sua amplitude será<sup>7</sup>. A onda aparecerá mais alta que o habitual, necessariamente superior a 2,5 mm. As melhores derivações para avaliar essas ondas são as derivações II, III, aVF e V1. Sempre que em uma delas encontramos uma onda P aumentada associado a quadro de *cor pulmonale*, podemos confirmar a anormalidade atrial direita fazendo o diagnóstico eletrocardiográfico de *p pulmonale*<sup>7,19</sup>.

Agora, a atenção dirige-se às alterações ventriculares. De forma geral, as câmaras direitas do coração

serão submetidas a maior esforço em afecções pulmonares crônicas (como na DPOC ou na hipertensão pulmonar) e em valvopatias que aumentem a demanda da circulação pulmonar (estenose mitral e insuficiência tricúspide). A análise da sobrecarga ventricular direita (SVD) deve começar pelas derivações precordiais. No ECG normal, V1 aparece como uma onda predominantemente negativa (S puro ou rS), enquanto em V6 temos uma onda predominantemente positiva (R puro ou Rs). No ECG do paciente com SVD, será possível observar ondas R altas em V1<sup>20</sup>. Uma onda R será considerada alta por esse critério quando sua amplitude igualar ou superar a da onda S da mesma derivação.



**Figura 5** – Sinais de Anormalidade Atrial Direita. É possível ver aumento da amplitude normal da onda P, que supera fartamente os 2,5 mm de seu ponto de corte<sup>21</sup>.



**Figura 6** – Sobrecarga Ventricular Direita. Perceba presença de expressivos padrões *strain* em V1 a V3, bem como de grande voltagem nessas derivações. Além do mais, a tendência fisiológica de que a transição de V1 a V6 seja de uma onda S profunda para uma onda R alta não são observadas quando há hipertrofia das câmaras direitas<sup>22</sup>.



Ainda pensando em SVD, outros sinais podem ser observados como sugestivos dessa condição. São eles o desvio de eixo para a direita, já abordado, e a inversão de ondas T em derivações V1 a V4. Essas inversões de onda T apresentam um padrão de inversão de onda T associada a depressão de segmento ST que é conhecido como padrão de *strain*, e, embora não sejam elemento necessário para a identificação de SVD, sua presença fortalece a possibilidade desse diagnóstico eletrocardiográfico<sup>23</sup>, como podemos observar na Figura 6.

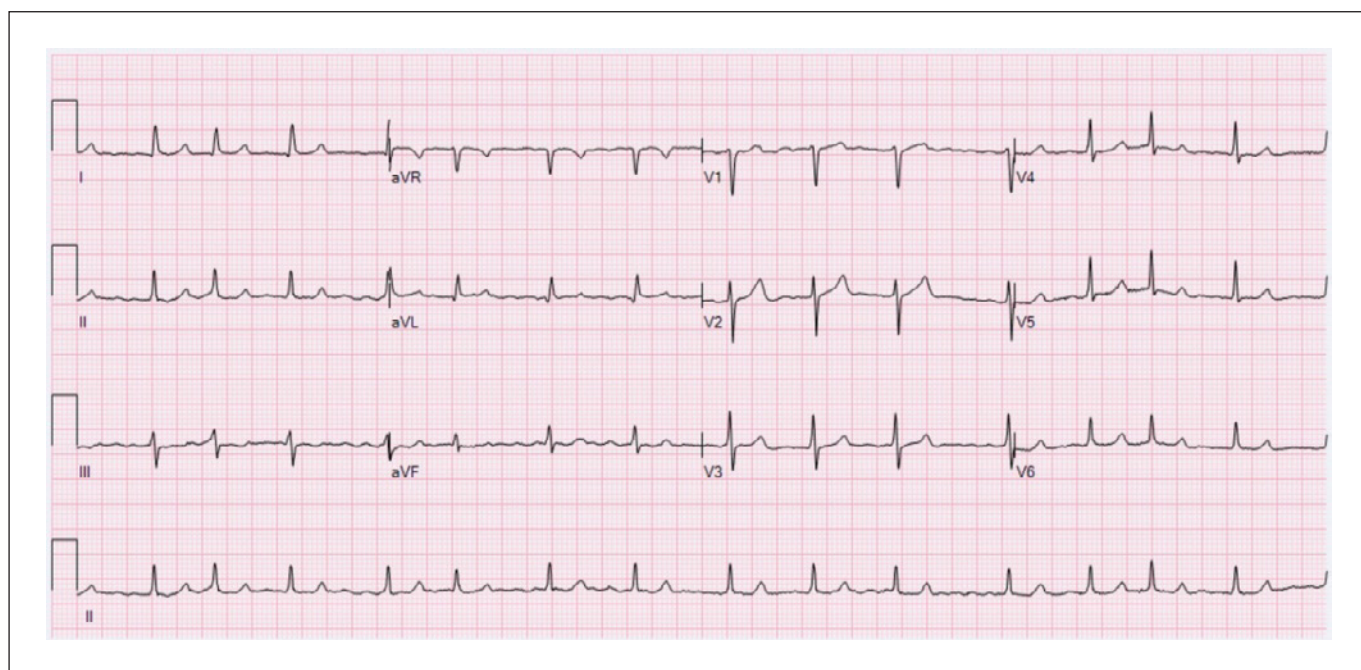
## PALPITAÇÕES, SÍNCOPE E PREOCUPAÇÕES COM ARRITMIAS

A queixa de palpitações é extremamente comum em cenários de atenção primária, e, por ser pouco específica, não pode ser restrita simplesmente à avaliação de um exame complementar. No entanto, o ECG é de grande valia para, na avaliação de palpitações, excluir causas mais graves e direcionar investigações. Será abordado, na presente seção, a avaliação em busca de fibrilação atrial, taquicardias sinusais e da Síndrome de Wolff-Parkinson-White. Existem outras causas, mas opta-se por focar nas mais comuns e prevalentes<sup>24</sup>.

Na APS, é essencial ter a capacidade de identificar uma arritmia prevalente e com reflexos clínicos relevantes: a fibrilação atrial (FA). Nela, há presença de estímulos atriais desorganizados, que podem ter diversas fontes, desde sobrecargas atriais de longo pra-

zo a modificações anatômicas. Como resultado, esses estímulos desorganizados geram ativação ventricular mais errática, sem seguir o ritmo elegante do nó sinusal. Na análise do ECG, portanto, a fibrilação atrial será percebida pelas seguintes características: (a) intervalo RR irregularmente irregular; (b) ausência de ondas P; e (c) complexo QRS estreito ( $< 0,12$  s)<sup>7</sup>. A ausência de ondas P é essencial para a caracterização de FA, mas há ocasiões com um possível confundidor: por vezes, a atividade fibrilatória produz ondas fibrilatórias, ou ondas f. Isoladamente, uma onda f pode assemelhar-se a uma onda P, mas elas guardam uma diferença essencial. A morfologia da onda P é constante entre os batimentos, e a onda f tem morfologia altamente errática. Além disso, o intervalo entre as ondas P é constante, enquanto que as ondas f apresentam intervalos quase aleatórios entre si. Outra fonte de erro comum reside na percepção do intervalo irregular entre as batidas. Por contraste visual, muitas vezes é possível perceber a irregularidade dos intervalos RR em frequências abaixo de 100 bpm. Contudo, conforme a frequência sobe, a medida de RR torna-se mais importante, uma vez que a irregularidade entre os batimentos pode estar na casa de 0,04 a 0,08 segundos de diferença<sup>24</sup>.

O reconhecimento da fibrilação atrial tem consequências clínicas relevantes, uma vez que a FA é uma condição predisponente a eventos cerebrovasculares<sup>24</sup>. A capacidade do médico da Atenção Primária à



**Figura 7** – ECG com presença de fibrilação atrial. Não há ondas P antes dos complexos QRS, a duração do complexo QRS é normal e o intervalo RR é altamente irregular, variando de 440 ms a 880 ms<sup>25</sup>.

Saúde de reconhecer esse fator de risco e otimizar os cuidados ao paciente com base nisso é valiosa.

A taquicardia sinusal<sup>26</sup>, a seu turno, é definida como a presença de batimentos sinusais em frequência que exceda 100 bpm. A causa da taquicardia sinusal é, em geral, aumento da automaticidade do nó sinusal, com aumento de sua excitabilidade. Na grande parte das vezes a condição será benigna, resultante ou de estímulos simpáticos, ou de estressores emocionais. Está com frequência relacionada a consumo de estimulantes, como álcool, alimentos com cafeína ou determinadas drogas (salbutamol, antidepressivos tricíclicos, adrenalina, atropina, entre outras). Não há grandes associações entre taquicardia sinusal e eventos cardiovasculares de maior gravidade<sup>26</sup>. Contudo, a condição, caso persistente e progressiva, deve ser cautelosamente investigada de modo a avaliar efeitos adversos de medicamentos usados, possíveis superdosagens e até mesmo eventuais reflexos hemodinâmicos.

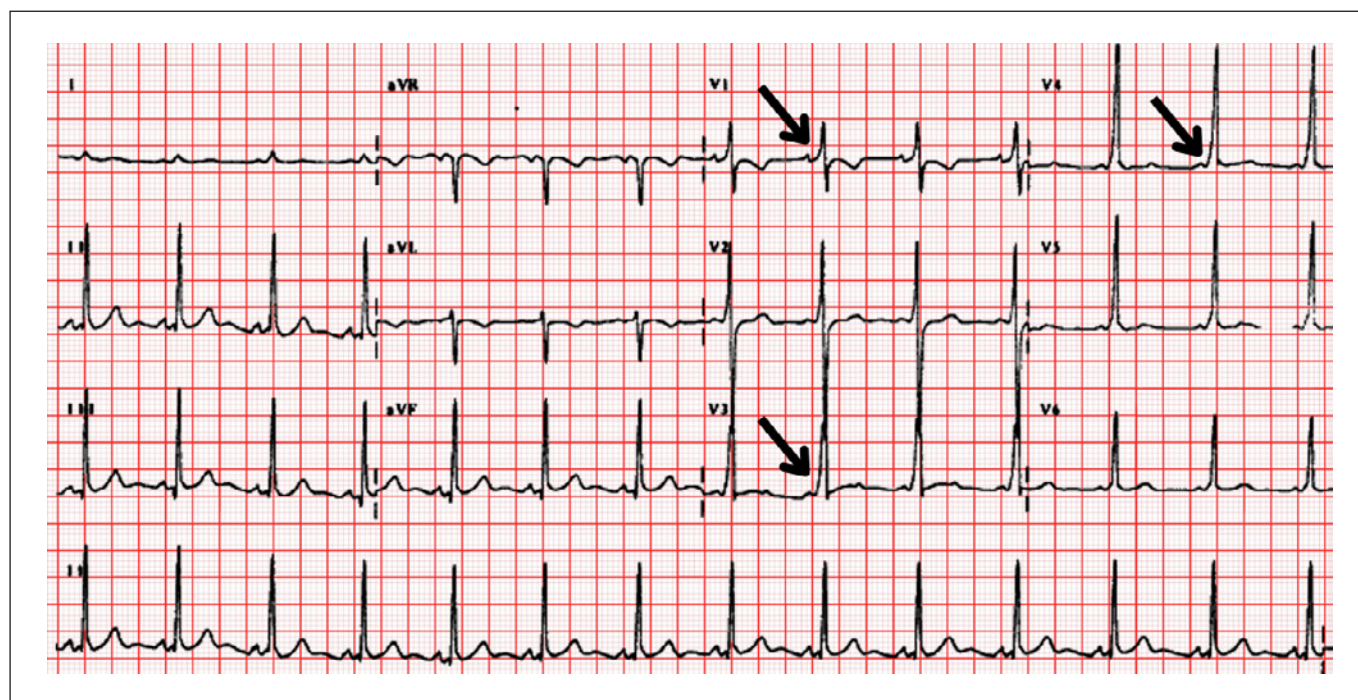
É ainda importante conhecer sobre a Síndrome de Wolff-Parkinson-White<sup>27</sup>, é uma causa mais incomum de palpitações, que ocorre por conta da presença de um feixe acessório, paralelo ao feixe de His. Como consequência dessa conformação anatômica, nessa síndrome é possível ver a chamada onda delta, ou seja, uma deflexão ascendente lenta na primeira metade do complexo QRS. Caso identificado, é um quadro que merece encaminha-

mento e avaliação pelo especialista, e, se sintomático, encaminhamento a serviço de pronto atendimento.

No tópico de palpitações, em que se pese tratar o presente artigo de aplicações do ECG, não é possível esquecer que a causa mais comum da percepção de palpitações é em virtude de transtornos ansiosos, com destaque – porém não exclusividade – ao Transtorno do Pânico<sup>24</sup>. Além disso, alterações em função tireoidiana podem dar essa sensação, e, ao ECG, pouco mais do que uma taquicardia sinusal será observada nesses casos. Por conta de todos esses apontamentos, é sempre basilar apontar que o uso do ECG na abordagem das palpitações serve para afastar causas mais graves<sup>26</sup>, e não para fechar o diagnóstico.

## ISQUEMIA MIOCÁRDICA

Direcionamos, agora, nossa atenção para responder, possivelmente, a questão mais frequente ao analisar um ECG de um paciente com início agudo dos sintomas: essa pessoa está com sinais eletrocardiográficos de isquemia? A isquemia aguda manifesta-se em fases num ECG, e muitas vezes haverá sobreposição de achados dessas fases<sup>29</sup>. São elas: (a) ondas T hiperagudas; (b) elevação de segmento ST; (c) inversão de onda T; e (d) surgimento de ondas Q. Tirando as ondas Q, as demais alterações são transitórias, e desaparecerão



**Figura 8** – ECG de um paciente assintomático com a Síndrome de Wolff-Parkinson-White. Nas derivações precordiais, especialmente V1, V3 e V4, é possível ver a onda delta, uma leve inclinação anormal no começo do QRS, indicada pelas setas. Imagem cortesia do Dr. Michael Rosengarten<sup>28</sup>.

dentro de horas. Portanto, ao procurar por sinais de isquemia no exame, é essencial ter em mente esses achados, inclusive, para se fazer uma estimativa do tempo provável de isquemia. O achado mais precoce é a onda T hiperaguda, de segundos a poucos minutos. Após isso, a elevação do segmento ST ocorre, podendo durar de algumas horas a um dia. Passado esse período, a maioria das pessoas apresentará inversões de onda T, que podem durar de dias a semanas. O sinal mais duradouro da ocorrência de um IA no ECG são, enfim, as ondas Q: elas começam a aparecer já após algumas horas de isquemia miocárdica, mas, em mais de 70% dos casos, estão presentes um ano após o evento cardiovascular<sup>30</sup>.

O primeiro achado costuma ser o aparecimento de ondas T hiperagudas<sup>7</sup>. Uma onda T é dita hiperaguda quando a amplitude dela se aproxima da do complexo QRS. A onda T hiperaguda é a alteração que surge e desaparece mais rapidamente<sup>29</sup>. Costuma ter seu início nos primeiros segundos de isquemia coronariana, e desaparece em poucos minutos. Não é tão comumente vista na prática clínica, mas, caso seja observada num paciente com dor anginosa de início recente, é indicativo que ele pode estar passando por isquemia miocárdica em evolução, e que esse paciente deve realizar novo ECG dentro de alguns minutos, para avaliar aparecimento de outros sinais de isquemia<sup>30</sup>.

Agora, vamos tratar do achado eletrocardiográfico que vem à mente de todos quando estamos discutindo sinais de isquemia no ECG. Não há rodeios ou devaneios, o supradesnivelamento do segmento ST – carinhosamente chamado de supra de ST – é sempre o que mais é buscado num exame que o paciente traz em meio a quadro de dor torácica aguda. Precisamos, então, definir padrões para adequada caracterização de quando será possível afirmar que o achado de supradesnivelamento do segmento ST está presente<sup>30</sup>.

O primeiro conceito com o qual devemos estar familiarizados é o de ponto J. O ponto J é um ponto que está localizado no final do complexo QRS e no começo do segmento ST<sup>7</sup>. Seu nome deriva, justamente, da palavra “junção”. É a partir dele que será calculada a elevação do segmento ST. A definição desse ponto é essencial porque muitas vezes a morfologia do segmento ST não será de um *plateau*. É relativamente comum que ele se apresente como concavidades, e o uso do ponto mais alto ou mais baixo da concavidade para o cálculo da elevação do segmento é fonte de erros.

Agora que entendemos a partir de onde mediremos as elevações de ST, vem a próxima e inevitável pergunta:

a partir de que valores medidos é possível afirmar que há elevação do dito segmento? Como de costume, isso depende de alguns fatores: (a) o sexo do paciente; e (b) a derivação que estamos olhando. Na maioria dos casos, o segmento ST será considerado elevado quando for superior a 1 mm. A exceção ocorre, principalmente, nas derivações de V2 e V3 – nelas, a existência do supra de ST exigirá elevação de pelo menos 2 mm do ponto J para homens, ou elevação de 1,5 mm para mulheres<sup>7,30</sup>.

Uma derivação com supra de ST isoladamente, no entanto, não é suficiente para caracterização de isquemia miocárdica. É necessário que a alteração de ST esteja presente em pelo menos duas derivações contíguas<sup>7,31</sup>. Contígua quer dizer que as duas derivações são “vizinhas” uma da outra, considerando sua disposição no plano frontal, no caso das derivações frontais, ou no plano transversal, no caso das derivações precordiais. Portanto, II e aVF são derivações contíguas, assim como são I e aVL. Na Figura 10, por exemplo, tem-se elevação do segmento ST nas derivações de V1 a V3, o que confirma critério eletrocardiográfico para IAM com supra de ST.

O segmento ST permanecerá elevado por algumas horas, podendo, em casos específicos, ficar até mesmo alguns dias alterado<sup>31</sup>. Após, ocorrerá a normalização do segmento ST, na mesma medida em que aparecerão os sinais a longo prazo de ocorrência de evento isquêmico prévio: as ondas Q patológicas.

Como já dito anteriormente, as ondas Q começam a se formar apenas horas após o início do evento isquêmico<sup>29</sup>, mas o que as distingue é que não é incomum que persistam por anos. Por tal razão, classicamente foram equiparadas a “cicatrizes de infarto”. Quando ocorre a morte de parte das células do músculo cardíaco, aquelas regiões têm redução na capacidade de condução do estímulo elétrico. No ECG, isso vai ser percebido por meio do aparecimento de uma onda Q, isto é, uma onda negativa imediatamente anterior à onda R<sup>7,29</sup>.

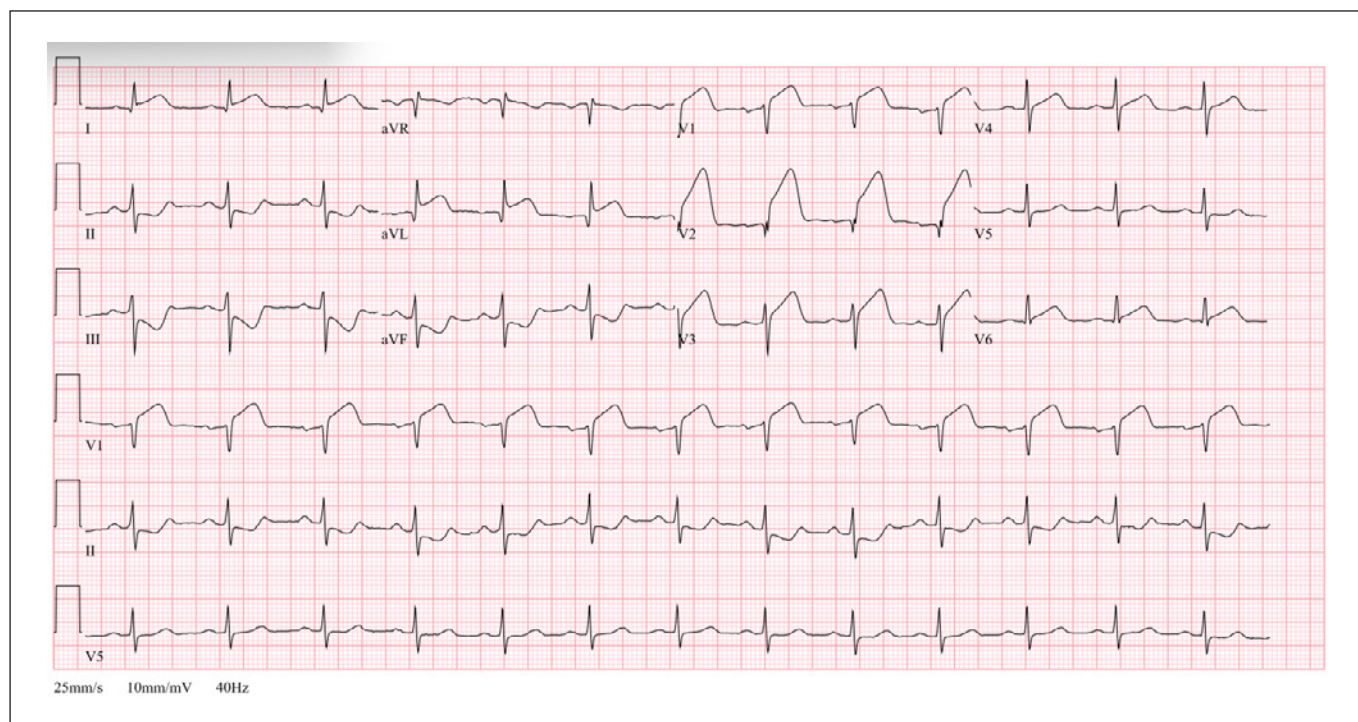
A presença de ondas Q patológicas é um indício importante da ocorrência de infarto transmural. Para a adequada caracterização eletrocardiográfica das ondas Q como patológicas, elas devem atender a uma das condições a seguir: (a) duração superior a 40 ms; (b) amplitude superior a 2 mm; (c) amplitude superior a 25% da amplitude total do complexo QRS; ou (d) presente em V2 ou V3. Interessante observar, nesse último caso, que o complexo QRS inteiramente negativo em V2 ou V3 já pode ser considerado como uma onda Q patológica,

uma vez que a perda da deflexão positiva do complexo QRS nessas derivações está proximamente relacionada a eventos isquêmicos prévios<sup>29,32</sup>.

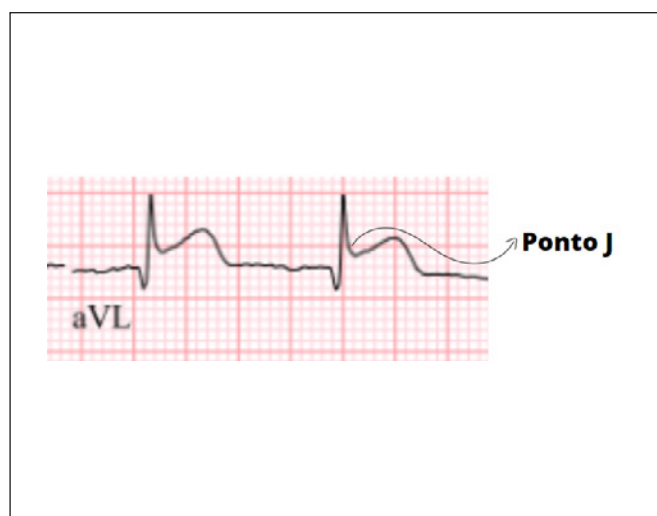
O supra de ST representa isquemia grave no epicárdio, mas não é um sinal presente em todas as síndromes coronarianas agudas. Portanto, é imprescindível a habilidade de identificar as pistas clínicas e indicações de isquemia miocárdica do paciente mesmo na ausência do padrão eletrocardiográfico típico. O conhecimento de alterações como, por exemplo, as inversões de onda T pode ajudar em casos em que não

houve alteração de segmento ST, mas, em *ultima ratio*, a melhor prática estará condicionada à capacidade do profissional de compreender o ECG enquanto ferramenta importante, mas não é a única a ser usada no processo de tomada de decisão clínica<sup>31</sup>.

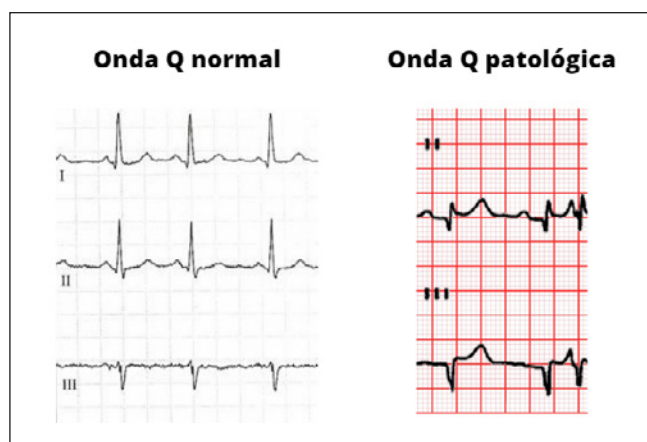
Em estudos eletrocardiográficos realizados na década de 80, foi constatado que havia um padrão em alguns pacientes: eram pacientes que apresentavam dor anginosa intermitente, enzimas cardíacas negativas e presença de inversões de onda T em derivações precordiais, principalmente em V2 e V3. São pacien-



**Figura 9** – Recorte de ECG de um infarto com supra de ST, com elevações de ST de V1 a V3, e também em I e aVL<sup>30</sup>.



**Figura 10** – Detalhe da Figura 9, com ênfase na medida do ponto J, a partir de onde se faz o cálculo do supra de ST<sup>30</sup>.



**Figura 11** – Comparação entre ondas Q normais e patológicas. A onda Q normal, ou septal, é um breve entalhe antes da onda R, enquanto que a onda Q patológica tem duração e amplitude mais chamativas. Cortesia do Dr. Michael Rosengarten<sup>33</sup>.

tes com achados pouco sugestivos das síndromes isquêmicas mais graves até então conhecidas, mas que, quando submetidos a cateterismo cardíaco, em grande parte das vezes apresentavam significativa estenose de artéria descendente anterior. O artigo clássico de Wellens<sup>35</sup> traz ainda que, dentre os pacientes com esses achados que receberam alta e foram liberados para casa sem nenhuma intervenção a mais, 75% evoluíram com síndrome coronariana aguda dentro de meras semanas. Por isso, é muito importante saber identificar o que é esse padrão de Wellens, de modo

a dar a devida condução clínica para os casos em que ele se manifeste.

Eletrocardiograficamente, o padrão de Wellens consiste em ondas T em V2 e V3 profundamente invertidas (padrão de Wellens do tipo B, 75% dos casos) ou bifásicas (padrão de Wellens do tipo A, 25% dos casos), segmento ST sem alterações ou apenas minimamente (< 1 mm) alterado, ausência de ondas Q precordiais, enzimas cardíacas normais ou minimamente elevadas, e história de dor anginosa recente e intermitente<sup>36</sup>.

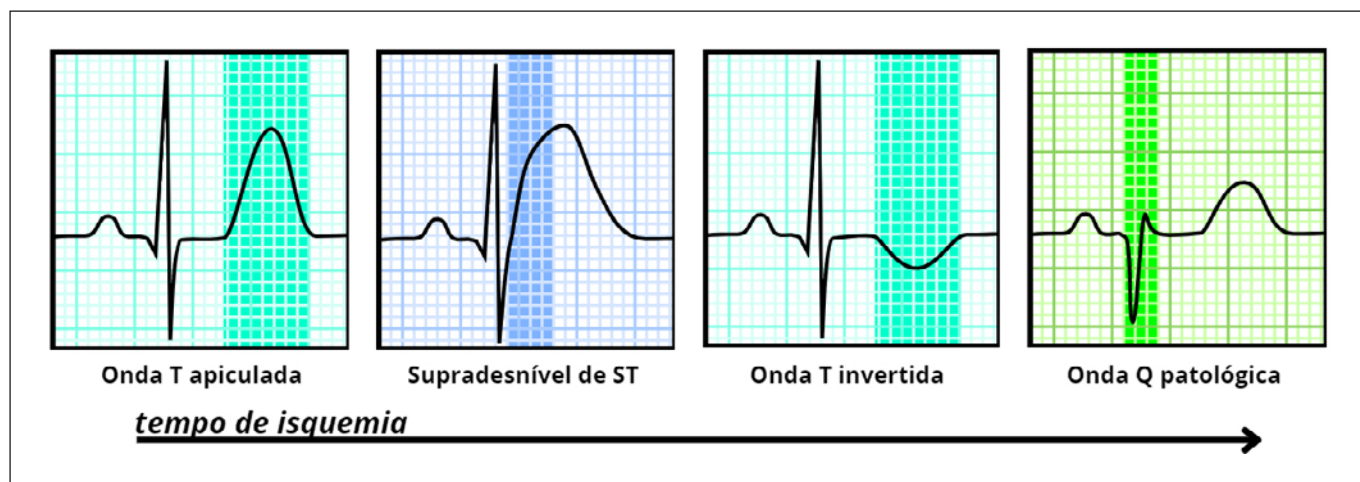


Figura 12 – Progressão dos sinais de isquemia no ECG. Cortesia do Dr. Hank van Helvete<sup>34</sup>.

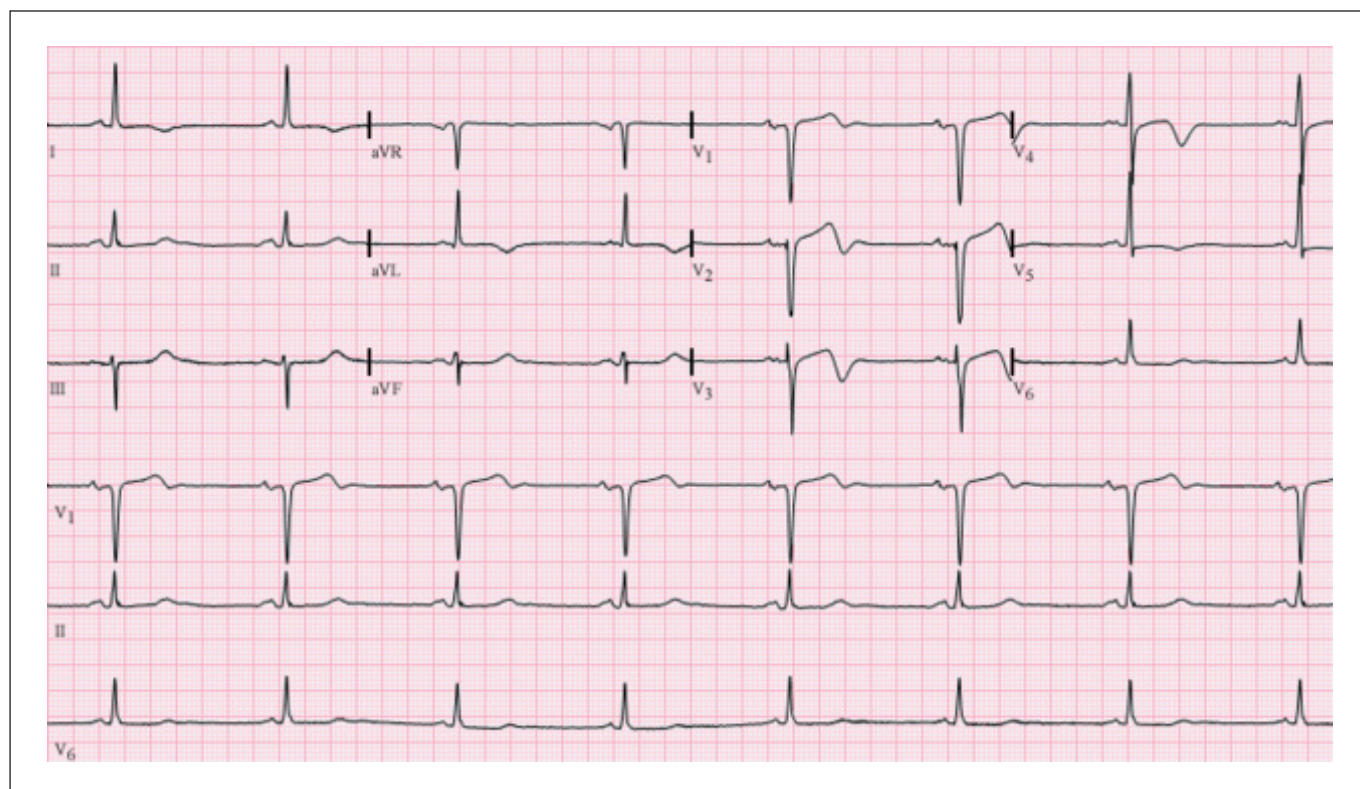


Figura 13 – O padrão de Wellens. Perceba a onda T bifásica em V2 e V3. O supradesnível de ST em V2 é inferior a 2 mm, e, portanto, fisiológico<sup>37</sup>.

Como diagnósticos diferenciais para o padrão de Wellens, é sempre importante apontar que desvios de eixo para a direita podem cursar com inversão de onda T nas derivações V2 e V3. Situações que podem causar isso vão desde causas crônicas, como *cor pulmonale*, a causas agudas, como tromboembolismo pulmonar. Um ponto muito importante no padrão de Wellens é justamente que ele é uma dor precordial intermitente sem outros sintomas. A presença de outros sintomas no quadro dele deve levar a investigação a considerar os diagnósticos diferenciais mencionados<sup>30,36</sup>.

## BLOQUEIOS DE RAMO

A capacidade de identificar bloqueios de ramo é uma habilidade essencial para o médico de família que recebe ECGs em sua prática clínica. É com frequência que chegam pacientes com relatos de terem esses bloqueios<sup>3</sup>, e saber proceder a sua identificação e acompanhamento permite a otimização do cuidado.

A definição de bloqueio de ramo é a perturbação nos sistemas de condução do coração que afeta o tempo e o sentido do vetor de despolarização. Em geral, a despolarização ventricular dura cerca de 100 ms, duração que não por acaso é a duração média do complexo QRS. Quando, no entanto, existe qualquer lesão que prejudique a condução direta do estímulo elétrico a uma parte do coração, esta ocorrerá tardiamente. O feixe de His-Purkinje representa a via rápida de condução de estímulos elétricos, e divide-se em ramos esquerdo e direito no septo interventricular. Caso um dos dois ramos esteja comprometido, aquele lado do coração será ativado apenas pela via lenta, ou seja, pela condução miócito a miócito. Como resultado, teremos a ativação de um lado do coração antes do outro, e isso será perceptível ao ECG<sup>38</sup>.

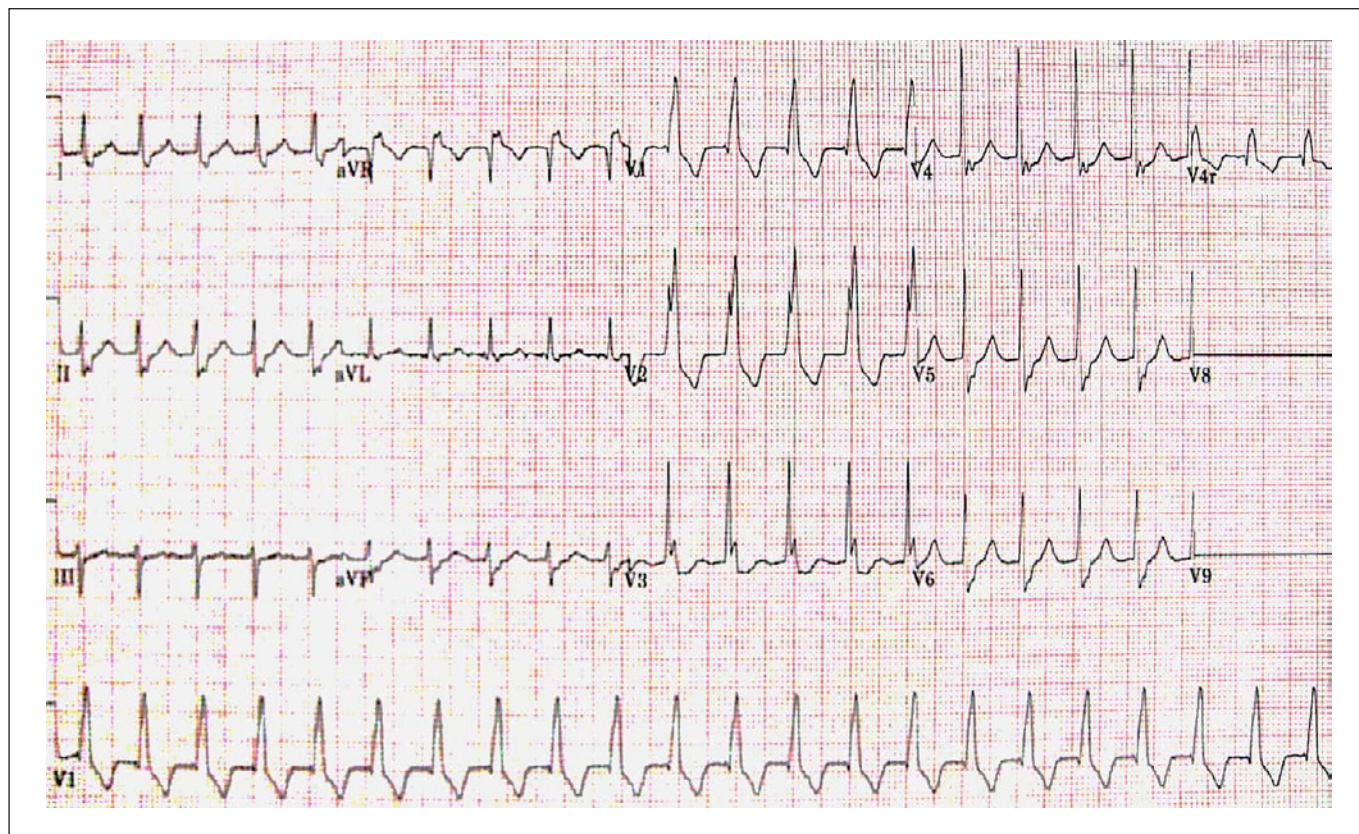
Ao eletrocardiograma, o último ventrículo a ser ativado determinará a direção do complexo QRS, em geral. Isso não costuma ser tão determinante no ECG normal, pois a ativação de ambos ocorre quase que simultaneamente, e o ventrículo esquerdo vence o cabo de guerra em razão de sua massa maior<sup>10</sup>. Contudo, quando há descompasso temporal de ativação, o ventrículo que for ativado por último irá definir a direção para a qual o complexo QRS ficará. Por isso, ao analisar bloqueios de ramo, procuraremos duas coisas: (a) aumento da duração do complexo QRS, uma vez que o atraso de condução em

um dos ramos fará com que o tempo de despolarização ventricular ultrapasse 120 ms; e (b) se o complexo QRS está positivo ou negativo em V1 e V6, refletindo qual foi o ventrículo que se ativou com atraso<sup>7</sup>.

Tratando inicialmente do Bloqueio de Ramo Direito (BRD)<sup>38</sup>, ele será visto como o prolongamento do QRS com ativação do ventrículo direito após a ativação do ventrículo esquerdo. No ECG, isso quer dizer que em V1 será possível ver o complexo QRS principalmente positivo, e em V6 ele será majoritariamente negativo. Neste caso, é essencial destacar que é possível que haja uma alteração típica de morfologia do complexo QRS, que pode se apresentar no padrão rSR, também conhecido como padrão em “orelhas de coelho”.

Além disso, ao analisar um ECG em que se suspeita de BRD é importante olhar a derivação V6. O ECG normal costuma ter em V6 um padrão de onda R alta, sem onda Q antecedente ou onda S sucedente<sup>38</sup>. A presença de uma onda S em V6 sempre deve ser um convite a uma análise de sobrecargas e dos sistemas de condução do coração, ainda mais quando sua morfologia parecer prolongada. Como haverá ativação tardia do ventrículo direito nesse bloqueio de ramo, é esperado que em V6 seja possível perceber onda S prolongada. Além do mais, outro achado que pode estar presente nesses pacientes é o de inversão de ondas T nas derivações precordiais direitas (em geral, de V1 a V3, podendo abarcar também V4), configurando o que se chama de “inversão secundária de onda T”<sup>39</sup>.

Sobre os reflexos clínicos do BRD, deve-se começar por dizer que ele pode ser um achado inocente, incidental e sem valor prognóstico nesses casos. Sobre as condições patológicas que podem estar associadas, aí tem-se que praticamente qualquer afecção direita do coração pode vir junto de um BRD<sup>38</sup>: desde DPOC com hipertensão pulmonar a estenose pulmonar. Ainda que não seja um achado específico, uma situação merece especial atenção: caso o BRD seja novo, isto é, não esteja registrado em ECG recente, ele pode indicar a ocorrência de processos agudos de lesão miocárdica. Caso o paciente com infarto com elevação de segmento ST apresente BRD novo, ele terá grande risco de evoluir com bloqueio total e até mesmo choque cardiogênico. O aparecimento de BRD novo, ainda mais se acompanhado de sintomas



**Figura 14** – Bloqueio de Ramo Direito. O complexo QRS é superior a 120 ms, e é possível ver o padrão rSR em V2 e V3. Além do mais, há presença de ondas S em I, II, V5 e V6, condizentes com presença de BRD. Cortesia do Dr. James Heilman, MD<sup>40</sup>.

como fadigabilidade, pré-síncope ou piora funcional de dispnéia merecem avaliação mais aprofundada<sup>39</sup> por meio de um ecocardiograma para, se necessário, referenciamento. Além do mais, é sempre válido lembrar que, na doença de Chagas, um dos achados que podem ocorrer com frequência é, justamente, o BRD, devendo tal hipótese ser levantada, especialmente – não apenas – em áreas endêmicas.

Progredindo agora para a próxima entidade, é importante falar do bloqueio de ramo esquerdo (BRE)<sup>41</sup>. O BRE deve receber especial atenção pois a sua presença é de modo mais frequente associada a circunstâncias clínicas que inspiram maior cautela e atenção. Raramente apenas pessoas sem doenças de base apresentam esse tipo de bloqueio. Os distúrbios cardiológicos mais comuns apresentados nesses casos são hipertrofia ventricular esquerda, e não raro ocorrem junto de doença hipertensiva de longa data, doenças valvares ou então cardiomiopatias diversas.

A identificação de um BRE começa no mesmo ponto que a identificação de um BRD: presença de QRS prolongado<sup>7,10</sup>. Uma vez encontrada tal alte-

ração, o próximo ponto da análise deve se voltar para qual a morfologia do QRS nas derivações V1 e V6. No BRE, ocorrerá a despolarização tardia do ventrículo esquerdo, portanto, o complexo QRS, na derivação V1, será marcadamente negativo, enquanto que, na derivação V6, será moderadamente positivo. Outros pontos da morfologia das ondas que podem dar dicas sobre a presença desse tipo de Bloqueio de Ramo incluem a presença de onda R entalhada (com o aspecto que por vezes é descrito como de “orelha de coelho”, onda em M, ou, caso negativa, onda em W), e a presença de elevações de segmento ST<sup>41</sup>. Essa última característica, então, já liga o alerta sobre a possibilidade de confusão entre quadros de BRE, quadros de isquemia miocárdica e, ainda, situações em que ambos ocorrem, e tal tema receberá atenção em breve.

Além dos bloqueios completos de ramo, é possível – e presente em cenários de APS – que os pacientes tenham bloqueios incompletos ou fasciculares<sup>7</sup>. Não é objetivo deste trabalho entrar nas minúcias dos critérios de reconhecimento desses padrões de bloqueios menores e com frequência mais inocentes,

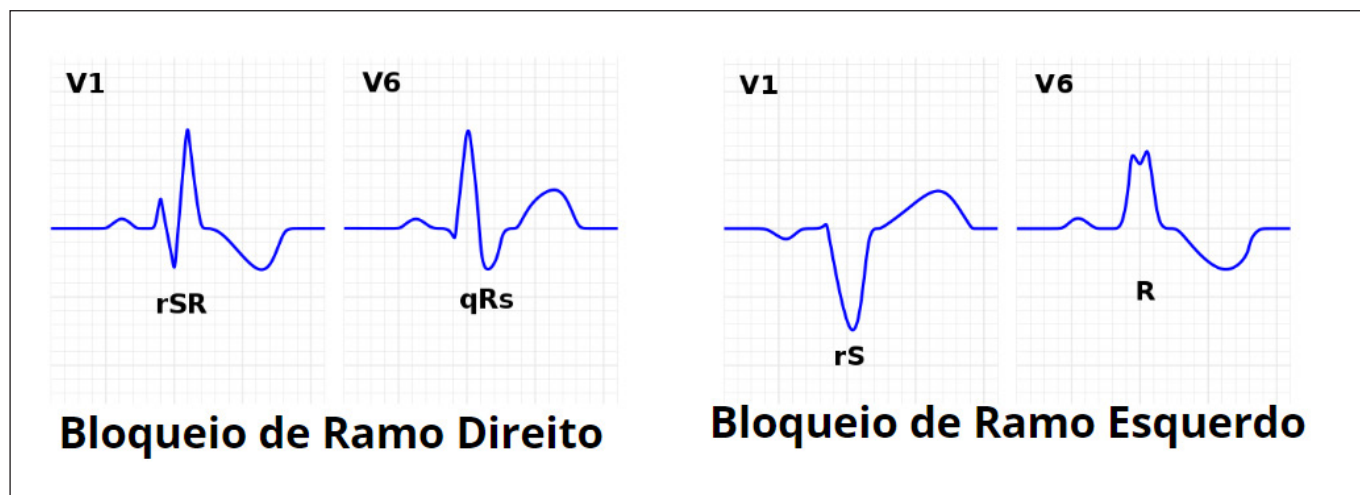


Figura 15 – Morfologias de BRD e BRE nas derivações V1 e V6<sup>42</sup>.

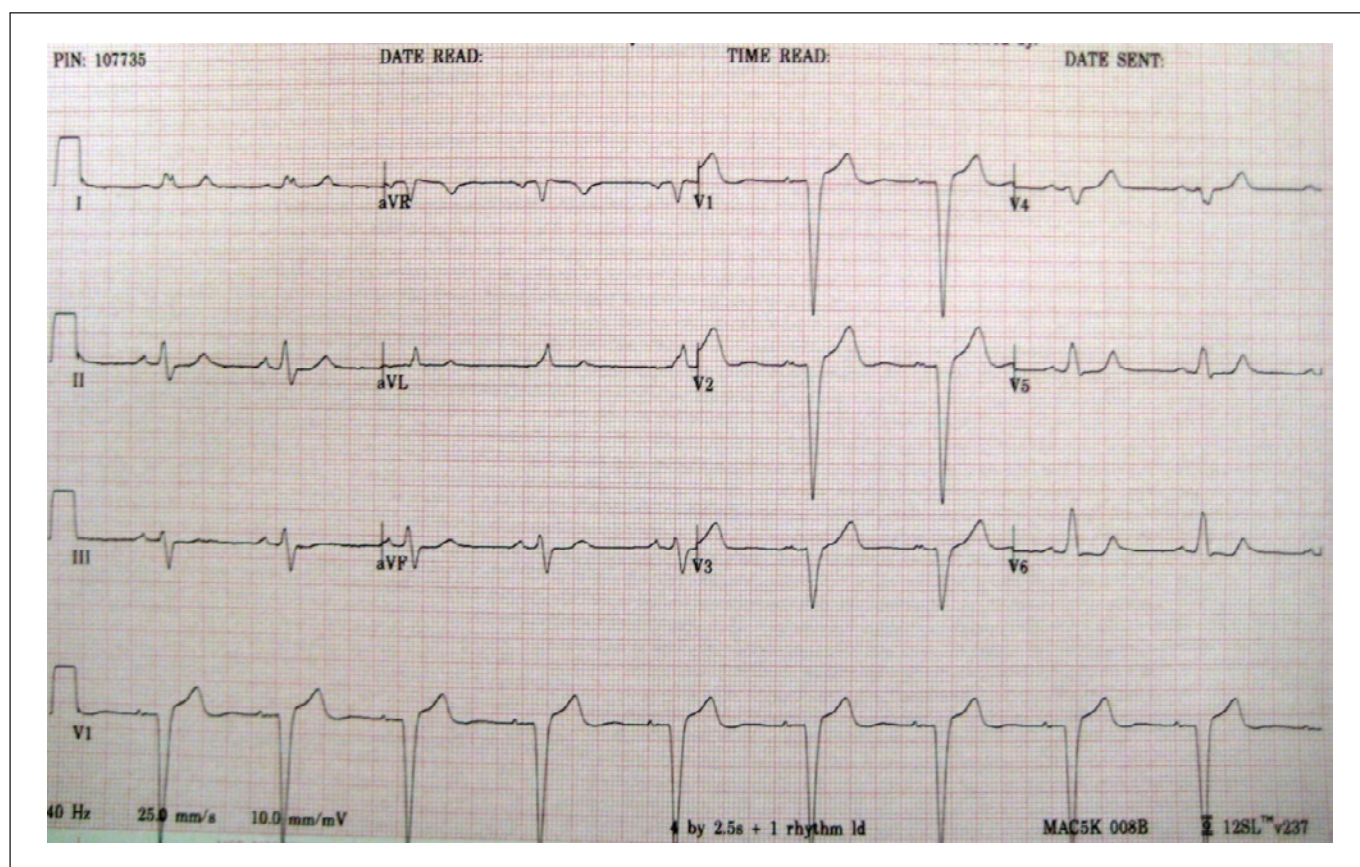


Figura 16 – Bloqueio de Ramo Esquerdo. O complexo QRS é superior a 120 ms, e possui morfologia bem típica, especialmente em V1 e V2. Cortesia do Dr. Jorge Reyes<sup>43</sup>.

contudo, caso persista interesse em se aprofundar no estudo de ECGs, esse é um ponto de desenvolvimento interessante.

Como atalho de interpretação, um sinal que sempre deve alertar o leitor acerca da possibilidade de estar diante de um bloqueio de ramo em um ECG é a presença das “orelhas de coelho”, ou “ápice em M” nos complexos QRS. Essa alteração vai ser

um sinal que houve um descompasso de ativações ventriculares<sup>38,41</sup>, e, ainda que seja mais frequente em derivações precordiais, pode estar presente em qualquer derivação. Caso seja constatada, ela deve ser um chamamento para que tome-se tempo para olhar com cautela as durações dos complexos QRS, a presença ou não de inversões de onda T e a presença ou ausência de ondas S em V6.



## CONCLUSÕES

Este artigo chega a sua conclusão com os tópicos já apresentados. Seu propósito não é ser um guia exaustivo, mas sim um meio para adquirir conhecimentos necessários a lidar com a leitura de ECGs na prática clínica. As situações mais comumente encaradas pelos médicos da APS foram apresentadas, de modo a permitir a identificação tanto de condições crônicas quanto de condições agudas, para, com isso, poder direcionar melhor planos de cuidado e tratamento de condições prevalentes.

A análise e interpretação de eletrocardiogramas é uma área dinâmica, e, como todas as demais da medicina, está sujeita a atualizações ao longo do tempo. Por isso, é importante entender que não se trata de uma ciência estanque, mas sim de um contínuo desenvolvimento, como todas as áreas da medicina são. As mudanças ocorrem tanto no sentido de buscar crité-

rios mais aplicáveis às situações cotidianas quanto no sentido de tentar aumentar a sensibilidade e especificidade de critérios clássicos – com graus variados de sucesso.

O aprimoramento da leitura de ECGs ocorrerá com a aquisição de prática, com a exposição a diversos exames diferentes, e também na medida em que o profissional da APS se propor a compartilhar seus conhecimentos de ECG com outros profissionais, estudantes, entre outros, de modo a promover o crescimento do serviço como um todo e a sedimentação de importantes conceitos trabalhados neste material e em tantos outros sobre o tema.

---

## DECLARAÇÃO DE CONFLITO DE INTERESSES

Declaramos que não há conflito de interesses neste artigo.

---

## REFERÊNCIAS

1. Lüderitz B, de Luna AB. The history of electrocardiography. *J Electrocardiol.* 2017 Sep-Oct;50(5):539. doi: 10.1016/j.jelectrocard.2017.07.014. Epub 2017 Jul 11. PMID: 28886775.
2. Sur DK, Kaye L, Mikus M, Goad J, Morena A. Accuracy of electrocardiogram reading by family practice residents. *Fam Med.* 2000 May;32(5):315-9. PMID: 10820672.
3. Emmanuel Chazard, et al. One Million Electrocardiograms of Primary Care Patients: A Descriptive Analysis. Brasil, 2015. doi:10.3233/978-1-61499-564-7-69
4. Becker DE. Fundamentals of electrocardiography interpretation. *Anesth Prog.* 2006 Summer;53(2):53-63; quiz 64. doi: 10.2344/0003-3006(2006)53[53:FOEI]2.0.CO;2. PMID: 16863387; PMCID: PMC1614214.
5. Meek S, Morris F. ABC of clinical electrocardiography. Introduction. I-Leads, rate, rhythm, and cardiac axis. *BMJ.* 2002 Feb 16;324(7334):415-8. doi: 10.1136/bmj.324.7334.415. PMID: 11850377; PMCID: PMC1122339.
6. Hank Helvete, “EKG Complex ES”, 2014. Licenciado via wikimedia Commons, Creative-Commons Share-Alike 3.0. Acesso em: 23/12/2022. Disponível em: [https://commons.wikimedia.org/wiki/File:EKG\\_Complex\\_es.svg](https://commons.wikimedia.org/wiki/File:EKG_Complex_es.svg)
7. Samesima N, God EG, Kruse JCL, Leal MG, Pinho C, França FFAC, Pimenta J, Cardoso AF, Paixão A, Fonseca A, Pérez-Riera AR, Ribeiro ALP, Madaloso BA, Luna Filho B, Oliveira CAR, Grupi CJ, Moreira DAR, Kaiser E, Paixão GMM, Feitosa Filho G, Pereira Filho HG, Grindler J, Aziz JL, Molina MS, Facin M, Tobias NMMO, Oliveira PA, Sanches PCR, Teixeira RA, Atanes SM, Pastore CA. Brazilian Society of Cardiology Guidelines on the Analysis and Issuance of Electrocardiographic Reports – 2022. *Arq Bras Cardiol.* 2022 Oct;119(4):638-680. English, Portuguese. doi: 10.36660/abc.20220623. Erratum in: *Arq Bras Cardiol.* 2022 Dec;119(6):1008. PMID: 36287420; PMCID: PMC9563889.

8. Kashou AH, Basit H, Chhabra L. Electrical Right and Left Axis Deviation. 2022 Jun 7. In: StatPearls [Internet]. Treasure Island (FL): StatPearls Publishing; 2023 Jan-. PMID: 29262101.
9. Bacharova L, Estes EH. Left Ventricular Hypertrophy by the Surface ECG. *J Electrocardiol*. 2017 Nov-Dec;50(6):906-908. doi: 10.1016/j.jelectrocard.2017.06.006. Epub 2017 Jun 7. PMID: 28651797.
10. Pérez-Riera AR, Barbosa-Barros R, de Rezende Barbosa MPC, Daminello-Raimundo R, de Abreu LC, Nikus K. Left bundle branch block: Epidemiology, etiology, anatomic features, electrovectorcardiography, and classification proposal. *Ann Noninvasive Electrocardiol*. 2019 Mar;24(2):e12572. doi: 10.1111/anec.12572. Epub 2018 Jun 22. PMID: 29932265; PMCID: PMC6931474.
11. Imagem editada pelo autor a partir de excertos de:
  - (1) Jordi Marchan, "Normal ECG with 12 leads". Licenciado via wikimedia Commons, Creative-Commons Share-Alike 3.0. Acesso em: 15/12/2022. Disponível em: [https://commons.wikimedia.org/wiki/File:Normal\\_ECG\\_with\\_12\\_leads.jpg](https://commons.wikimedia.org/wiki/File:Normal_ECG_with_12_leads.jpg);
  - (2) Michael Rosengarten, "E000733", 2012. Licenciado via wikimedia Commons, Creative-Commons Share-Alike 3.0. Acesso em: 15/12/2022. Disponível em: [https://commons.wikimedia.org/wiki/File:E000733\\_\(CardioNetworks\\_ECGpedia\).jpg](https://commons.wikimedia.org/wiki/File:E000733_(CardioNetworks_ECGpedia).jpg);
  - (3) Michael Rosengarten, "E197", 2012. Licenciado via wikimedia Commons, Creative-Commons Share-Alike 3.0. Acesso em: 15/12/2022. Disponível em: [https://commons.wikimedia.org/wiki/File:E197\\_\(CardioNetworks\\_ECGpedia\).jpg](https://commons.wikimedia.org/wiki/File:E197_(CardioNetworks_ECGpedia).jpg)
12. Nwabuo CC, Vasan RS. Pathophysiology of Hypertensive Heart Disease: Beyond Left Ventricular Hypertrophy. *Curr Hypertens Rep*. 2020 Feb 3;22(2):11. doi: 10.1007/s11906-020-1017-9. PMID: 32016791.
13. Mulè G, Nardi E, Guarneri M, Cottone S. Electrocardiography for Assessment of Hypertensive Heart Disease: A New Role for an Old Tool. *J Clin Hypertens (Greenwich)*. 2016 Sep;18(9):843-5. doi: 10.1111/jch.12833. Epub 2016 May 10. PMID: 27160048; PMCID: PMC8032065.
14. Hamed M, Dasari G, Casale JA, Kaur N, Karl M. The Use of Romhilt-Estes Criteria in the Presumptive Electrocardiographic Diagnosis of Left Ventricular Hypertrophy in Comparison to Voltage-Based Criteria. *Cureus*. 2022 Aug 14;14(8):e28003. doi: 10.7759/cureus.28003. PMID: 36134101; PMCID: PMC9470005.
15. Imagem editada pelo autor a partir de excertos de:
  - (1) Michael Rosengarten, "E307", 2012. Licenciado via wikimedia Commons, Creative-Commons Share-Alike 3.0. Acesso em: 21/12/2022. Disponível em: [https://commons.wikimedia.org/wiki/File:E307\\_\(CardioNetworks\\_ECGpedia\).jpg](https://commons.wikimedia.org/wiki/File:E307_(CardioNetworks_ECGpedia).jpg) e
  - (2) Michael Rosengarten, "E291", 2012. Licenciado via wikimedia Commons, Creative-Commons Share-Alike 3.0. Acesso em: 21/12/2022. Disponível em: [https://commons.wikimedia.org/wiki/File:E291\\_\(CardioNetworks\\_ECGpedia\).jpg](https://commons.wikimedia.org/wiki/File:E291_(CardioNetworks_ECGpedia).jpg)
16. Cuspidi C, Negri F, Tadic MV, Sala C, Parati G. Left atrial enlargement and right ventricular hypertrophy in essential hypertension. *Blood Press*. 2014 Apr;23(2):89-95. doi: 10.3109/08037051.2013.803312. Epub 2013 Jun 13. PMID: 23763624.
17. Michael Rosengarten, "E242", 2012. Licenciado via wikimedia Commons, Creative-Commons Share-Alike 3.0. Acesso em: 21/12/2022. Disponível em: [https://commons.wikimedia.org/wiki/File:E242\\_\(CardioNetworks\\_ECGpedia\).jpg](https://commons.wikimedia.org/wiki/File:E242_(CardioNetworks_ECGpedia).jpg)
18. Cuspidi C, Sala C, Zanchetti A. Management of hypertension in patients with left ventricular hypertrophy. *Curr Hypertens Rep*. 2007 Dec;9(6):498-505. doi: 10.1007/s11906-007-0091-6. PMID: 18367014.
19. Goudis CA, Konstantinidis AK, Ntalas IV, Korantzopoulos P. Electrocardiographic abnormalities and cardiac arrhythmias in chronic obstructive pulmonary disease. *Int J Cardiol*. 2015 Nov 15;199:264-73. doi: 10.1016/j.ijcard.2015.06.096. Epub 2015 Jul 4. PMID: 26218181.

20. Nikus K, Pérez-Riera AR, Konttila K, Barbosa-Barros R. Electrocardiographic recognition of right ventricular hypertrophy. *J Electrocardiol.* 2018 Jan-Feb;51(1):46-49. doi: 10.1016/j.jelectrocard.2017.09.004. Epub 2017 Sep 10. PMID: 29046220.
21. Richard Dean Jenkins, Stephen John Gerred. *ECGs by example.* Elsevier, 2011. ISBN: 9780702077210.
22. Sampson M. (2016). Understanding the ECG. Part 7: Chamber enlargement. *British Journal of Cardiac Nursing.* 11. 230-238. 10.12968/bjca.2016.11.5.230.
23. Nilsson U, Blomberg A, Johansson B, Backman H, Eriksson B, Lindberg A. Ischemic ECG abnormalities are associated with an increased risk for death among subjects with COPD, also among those without known heart disease. *Int J Chron Obstruct Pulmon Dis.* 2017 Aug 22;12:2507-2514. doi: 10.2147/COPD.S136404. PMID: 28860744; PMCID: PMC5573057.
24. Abbott AV. Diagnostic approach to palpitations. *Am FamPhysician.* 2005 Feb 15;71(4):743-50. PMID: 15742913.
25. Ewingo, "ECG Atrial Fibrillation 90 bpm", 2020. Licenciado via wikimedia Commons, Creative-Commons Share-Alike 4.0. Acesso em: 06/01/2023. Disponível em: [https://commons.wikimedia.org/wiki/File:ECG\\_Atrial\\_Fibrillation\\_90\\_bpm.jpg](https://commons.wikimedia.org/wiki/File:ECG_Atrial_Fibrillation_90_bpm.jpg)
26. Ali M, Haji AQ, Kichloo A, Grubb BP, Kanjwal K. Inappropriate sinus tachycardia: a review. *RevCardiovasc Med.* 2021 Dec 22;22(4):1331-1339. doi: 10.31083/j.rcm2204139. PMID: 34957774.
27. Chhabra L, Goyal A, Benham MD. Wolff-Parkinson-White Syndrome. 2023 Aug 7. In: *StatPearls [Internet]. TreasureIsland (FL): StatPearlsPublishing; 2023 Jan-.* PMID: 32119324.
28. Michael Rosengarten, "E000774", 2012. Licenciado via wikimedia Commons, Creative-Commons Share-Alike 3.0. Acesso em: 12/01/2023. Disponível em: [https://commons.wikimedia.org/wiki/File:E000774\\_\(CardioNetworks\\_ECGpedia\).jpg](https://commons.wikimedia.org/wiki/File:E000774_(CardioNetworks_ECGpedia).jpg)
29. Koivula K, Nikus K, Viikilä J, Lilleberg J, Huhtala H, Birnbaum Y, Eskola M. Comparison of the prognostic role of Q waves and inverted T waves in the presenting ECG of STEMI patients. *Ann Noninvasive Electrocardiol.* 2019 Jan;24(1):e12585. doi: 10.1111/anec.12585. Epub 2018 Sep 6. PMID: 30191632; PMCID: PMC6931455.
30. de Bliet EC. ST elevation: Differential diagnosis and caveats. A comprehensive review to help distinguish ST elevation myocardial infarction from non ischemic etiologies of ST elevation. *Turk J Emerg Med.* 2018 Feb 17;18(1):1-10. doi: 10.1016/j.tjem.2018.01.008. PMID: 29942875; PMCID: PMC6009807.
31. Reed GW, Rossi JE, Cannon CP. Acute myocardial infarction. *Lancet.* 2017 Jan 14;389(10065):197-210. doi: 10.1016/S0140-6736(16)30677-8. Epub 2016 Aug 5. Erratum in: *Lancet.* 2017 Jan 14;389(10065):156. PMID: 27502078.
32. Nable JV, Brady W. The evolution of electrocardiographic changes in ST-segment elevation myocardial infarction. *Am J Emerg Med.* 2009 Jul;27(6):734-46. doi: 10.1016/j.ajem.2008.05.025. PMID: 19751632.
33. Michael Rosengarten, "E281", 2012. Licenciado via wikimedia Commons, Creative-Commons Share-Alike 3.0. Acesso em: 13/01/2023. Disponível em: [https://commons.wikimedia.org/wiki/File:E281\\_\(CardioNetworks\\_ECGpedia\).jpg](https://commons.wikimedia.org/wiki/File:E281_(CardioNetworks_ECGpedia).jpg)
34. Imagem editada pelo autor a partir de excertos de:  
(1) Hank von Helvete, "Tpeaked (ECG)", 2013. Licenciado via wikimedia Commons, Creative-Commons Share-Alike 3.0. Acesso em: 14/01/2023. Disponível em: [https://commons.wikimedia.org/wiki/File:Tpeaked\\_\(ECG\).svg](https://commons.wikimedia.org/wiki/File:Tpeaked_(ECG).svg);

- (2) Hank von Helvete, "Sttomb (ECG)", 2013. Licenciado via wikimedia Commons, Creative-Commons Share-Alike 3.0. Acesso em: 14/01/2023. Disponível em:  
[https://commons.wikimedia.org/wiki/File:Sttomb\\_\(ECG\).svg](https://commons.wikimedia.org/wiki/File:Sttomb_(ECG).svg);
- (3) Hank von Helvete, "Tinvert (ECG)", 2013. Licenciado via wikimedia Commons, Creative-Commons Share-Alike 3.0. Acesso em: 14/01/2023. Disponível em:  
[https://commons.wikimedia.org/wiki/File:Tinvert\\_\(ECG\).svg](https://commons.wikimedia.org/wiki/File:Tinvert_(ECG).svg); e
- (4) Hank von Helvete, "Qpath (ECG)", 2013. Licenciado via wikimedia Commons, Creative-Commons Share-Alike 3.0. Acesso em: 14/01/2023. Disponível em:  
[https://commons.wikimedia.org/wiki/File:Qpath\\_\(ECG\).svg](https://commons.wikimedia.org/wiki/File:Qpath_(ECG).svg)
35. de Zwaan C, Bär FW, Wellens HJ. Characteristic electrocardiographic pattern indicating a critical stenosis high in left anterior descending coronary artery in patients admitted because of impending myocardial infarction. *Am Heart J* 1982; 103:730-736.
36. Rotondaro JC, Delgado Gaete M, Fernandez Villar G, Domenech P, Bezazian C, Pizarro R. Síndrome de Wellens: un patrón electrocardiográfico de alto riesgo [Wellens syndrome: A high-risk electrocardiographic pattern]. *Medicina (B Aires)*. 2022;82(5):787-790. Spanish. PMID: 36220041.
37. Jeremy Hengelmann, "Wellens' Syndrome", 2012. Licenciado via wikimedia Commons, Creative-Commons Share-Alike 3.0. Acesso em: 25/01/2023. Disponível em:  
[https://commons.wikimedia.org/wiki/File:Wellens%27\\_Syndrome.png](https://commons.wikimedia.org/wiki/File:Wellens%27_Syndrome.png)
38. Ikeda T. Right Bundle Branch Block: Current Considerations. *Curr Cardiol Rev*. 2021;17(1):24-30. doi: 10.2174/1573403X16666200708111553. PMID: 32640959; PMCID: PMC8142372.
39. Ikeda T. Right Bundle Branch Block: Current Considerations. *Curr Cardiol Rev*. 2021;17(1):24-30. doi: 10.2174/1573403X16666200708111553. PMID: 32640959; PMCID: PMC8142372.
40. James Heilman, "Cardiogram indicating right bundle branch block with tachycardia", 2019. Licenciado via wikimedia Commons, Creative-Commons Share-Alike 3.0. Acesso em: 25/01/2023. Disponível em:  
[https://commons.wikimedia.org/wiki/File:Cardiogram\\_indicating\\_right\\_bundle\\_branch\\_block\\_with\\_tachycardia.jpg](https://commons.wikimedia.org/wiki/File:Cardiogram_indicating_right_bundle_branch_block_with_tachycardia.jpg)
41. Tan NY, Witt CM, Oh JK, Cha YM. Left Bundle Branch Block: Current and Future Perspectives. *Circ Arrhythm Electrophysiol*. 2020 Apr;13(4):e008239. doi: 10.1161/CIRCEP.119.008239. Epub 2020 Mar 18. PMID: 32186936.
42. Imagem editada pelo autor a partir de excertos de:  
(1) Anthony Rad, "Right bundle branch block ECG characteristics", 2006. Licenciado via wikimedia Commons, Creative-Commons Share-Alike 3.0. Acesso em: 28/01/2023. Disponível em:  
[https://commons.wikimedia.org/wiki/File:Right\\_bundle\\_branch\\_block\\_ECG\\_characteristics.png](https://commons.wikimedia.org/wiki/File:Right_bundle_branch_block_ECG_characteristics.png); e  
(2) Anthony Rad, "Left bundle branch block ECG characteristics", 2006. Licenciado via wikimedia Commons, Creative-Commons Share-Alike 3.0. Acesso em: 28/01/2023. Disponível em:  
[https://commons.wikimedia.org/wiki/File:Left\\_bundle\\_branch\\_block\\_ECG\\_characteristics.svg](https://commons.wikimedia.org/wiki/File:Left_bundle_branch_block_ECG_characteristics.svg)
43. Reyes-Tovilla JE, Solis-Jiménez F, González-Aguilar CL. (2021). Supraventricular tachycardia as initial manifestation of polymyositis. Case report. *Archivos de cardiología de México (English ed Internet)*. 91. 10.24875/ACME.M21000202.

