

SES – Secretaria de Estado de Saúde do Distrito Federal.

FEPECS – Fundação de Ensino e Pesquisa em Ciências da Saúde.

HBDF – Hospital de Base do Distrito Federal.

IV Curso de Residência em Cirurgia e Traumatologia  
Bucomaxilofaciais.

Michelle Alves de Lima

**Avaliação da dimensão facial transversa (ângulos goníacos) em pacientes com deformidade Classe III esquelética utilizando órteses de polietileno poroso de alta densidade: revisão de literatura e relato de caso.**

Brasília

2011

Michelle Alves de Lima

**Avaliação da dimensão facial transversa (ângulos goníacos) em pacientes com deformidade Classe III esquelética utilizando órteses de polietileno poroso de alta densidade: revisão de literatura e relato de caso.**

Monografia apresentada ao IV Curso de Residência em Cirurgia e Traumatologia Bucomaxilofaciais da SES/FEPECS/HBDF como requisito parcial à obtenção do título de Especialista.

Orientador: Prof. Dr. Elvídio de Paula e Silva

Brasília

2011

## **TERMO DE APROVAÇÃO**

Michelle Alves de Lima

**Avaliação da dimensão facial transversa (ângulos goníacos) em pacientes com deformidade Classe III esquelética utilizando órteses de polietileno poroso de alta densidade: revisão de literatura e relato de caso**

Monografia apresentada ao IV Curso de Residência em Cirurgia e Traumatologia Bucomaxilofaciais da SES/FEPECS/HBDF como requisito parcial à obtenção do título de Especialista.

Orientador: Prof. Dr Elvídio de Paula e  
Silva

---

Prof. Doutor Elvídio de Paula e Silva  
Staff da Unidade de Cirurgia e  
Traumatologia Bucomaxilofaciais  
do Hospital de Base do Distrito Federal

---

Prof. Ms Ricardo de Pádua Coelho  
Staff da Unidade de Cirurgia e  
Traumatologia Bucomaxilofaciais  
do Hospital de Base do Distrito  
Federal

---

Prof. Dr. Everton Luís Santos da Rosa  
Staff da Unidade de Cirurgia e  
Traumatologia Bucomaxilofaciais  
do Hospital de Base do Distrito Federal

Brasília, 2011.

## Epígrafe

“Os outros não são adversários. São simplesmente  
motivações que criamos para superar nossos limites...”

Roberto Shinyashiki

## Agradecimentos

A todos aqueles que me apoiaram nessa longa jornada. Em especial aos meus familiares que compreenderam minha ausência durante os trabalhos e os longos dias de estudo.

Aos meus mentores do HBDF que me ensinaram com paciência e sabedoria.

Ao meu colega de residência, Franco, pela ajuda e apoio durante o processo de aprendizagem.

## Agradecimento Especial

A Deus,

Que sempre esteve presente e que me  
abençoou com o bem mais precioso que é a vida!  
Obrigada por guiar meus passos, e ser uma presença viva  
em todos os momentos... Agradeço por me presentear  
com inteligência e oportunidades para que eu possa  
fazer minhas escolhas e trilhar meu caminho...

LIMA, M. A. **Avaliação da dimensão facial transversa (ângulos goníacos) em pacientes com deformidade Classe III esquelética com órteses de polietileno poroso de alta densidade: revisão de literatura e relato de caso.** 2011 Monografia ( Conclusão de Residência em Cirurgia e Traumatologia Bucomaxilofaciais) – Fundação de Ensino e Pesquisa Ciências da Saúde/Secretaria de Estado de Saúde do Distrito Federal, Brasília.



## **RESUMO**

Este trabalho é uma revisão de literatura, utilizando como base os bancos de dados de sites especializados como Pubmed e Lilacs, sobre o aumento da região deficiente de ângulos goníacos em pacientes com deformidade dento - facial Classe III de Angle, utilizando órteses de polietileno poroso de alta densidade. Será realizado relato de caso clínico, de uma paciente ambulatorial atendida no serviço de Cirurgia e Traumatologia Bucomaxilo Facial do Hospital de Base de Brasília.

Palavras-chave: Deformidade Dento - facial. Implantes Faciais. Polietileno Poroso. Medpor®.

## **ABSTRACT**

This paper is a literature review, using as basis the databases of specialized sites such as Pubmed and Lilacs, on increasing the region of deficient Gonion angles in patients with dentofacial deformity, Angle Class III, using high density porous polyethylene stents. Will be held clinical case of a patient treated at the outpatient service Oral and Maxillofacial Surgery and Facial Base Hospital of Brasília.

Key-words: Dentofacial Deformity. Facial Implants. Porous Polyethylene. Medpor®

## Lista de Figuras

Figura 1 – Terços Faciais .....	18
Figura 2 – Pontos Antropométricos .....	19
Figura 3 – Distância Bigoníaca .....	20
Figura 4 – Regra dos Quintos .....	20
Figura 5 – Representação Molecular e Geométrica do Polietileno .....	29
Figura 6 – Maleabilidade da Órtese .....	29
Figura 7 – Órtese Mandibular .....	29
Figura 8 – Fixação Recomendada .....	37
Figura 9 – Aspecto Frontal .....	40
Figura 10 – Aspecto do Perfil .....	40
Figura 11 – Aspecto Intrabucal do Lado Direito .....	41
Figura 12 – Aspecto Intrabucal do Lado Esquerdo .....	41
Figura 13 – Aspecto Intrabucal Frontal .....	41
Figura 14 – Telerradiografia em Norma Frontal .....	46
Figura 15 – Telerradiografia de Perfil .....	46
Figura 16 – Segmentação entre 12 e 13 .....	47
Figura 17 – Órtese RZ Mandibular de Porex® Lado Direito .....	47
Figura 18 – Órtese RZ Mandibular de Porex® Lado Esquerdo .....	47
Figura 19 – Órtese Fixada Lado Esquerdo .....	48
Figura 20 – Órtese Fixada lado Direito .....	48

## **Lista de Quadros**

Quadro 1 – Análise Facial .....	42
Quadro 2 – Análise Cefalométrica – Valores Verticais .....	44
Quadro 3 – Análise Cefalométrica – Valores Horizontal .....	45

## **LISTAS DE ABREVIATURAS E SIGLAS**

**A** - Ponto A da Maxila

**B** - Ponto B da Mandíbula

**Ft** - Frontotemporal

**G** - Glabela

**Gn** - Gnátio

**Go** - Gônio

**Me** - Mento

**N** - Násio

**PA** - Pósterio-ânterior

**PHF** - Plano Horizontal de Frankfurt

**PM** ou **FMA** - Plano Mandibular

**PMMA** - Polimetilmetacrilato

**PTFE** - Politetrafluoroetileno

**RC** - Relação Cêntrica

**Sn** – Subnasal

**St** - Stomio

**Tr** - Triquio

**Zy** - Ziguio

## SUMÁRIO

1.	INTRODUÇÃO .....	15
2.	PLANEJAMENTO .....	18
<b>2.1</b>	<b>Análise facial .....</b>	<b>18</b>
<b>2.2</b>	<b>Análise cefalométrica .....</b>	<b>23</b>
3.	AUMENTO DOS TECIDOS FACIAIS POR ADIÇÃO DE ÓRTESE.....	26
<b>3.1</b>	<b>Materiais de aumento aloplástico.....</b>	<b>26</b>
<b>3.2</b>	<b>Características dos principais polímeros utilizados em implantes faciais .....</b>	<b>27</b>
<b>3.3</b>	<b>Tipos de implantes disponíveis para aumento mandibular .....</b>	<b>28</b>
<b>3.4</b>	<b>O Medpor®.....</b>	<b>28</b>
<b>3.5</b>	<b>Medpor® X outros materiais aloplásticos de implantes faciais.....</b>	<b>32</b>
4.	COMPLICAÇÕES DA RECONSTRUÇÃO COM POLIETILENO POROSO DE ALTA DENSIDADE .....	33
5.	TÉCNICA CIRÚRGICA .....	36
6.	MÉTODOS.....	39
7.	DISCUSSÃO.....	49
8.	CONCLUSÃO .....	56
9.	REFERÊNCIAS.....	56

## 1. INTRODUÇÃO

A cirurgia ortognática é o ramo da cirurgia bucomaxilofacial que se preocupa com as correções das deformidades dento-faciais de desenvolvimento ou adquiridas, sendo estes casos tratados por uma equipe multidisciplinar, coordenada pelo cirurgião bucomaxilofacial e o ortodontista.

As alterações de desenvolvimento resultam de alguma anormalidade no crescimento craniofacial. É importante ressaltar que o crescimento facial é influenciado tanto por fatores genéticos quanto ambientais, pré-natais ou pós-natais.

As deformidades adquiridas podem resultar de trauma ou outras influências externas que tenham capacidade de alterar a morfologia facial (MILORO, 2008). O resultado dessas alterações é apresentado como prognatismo – que é a deformidade em que um dos ossos gnáticos está em uma posição mais anterior do que a posição normal – como retrognatismo – o osso gnático está em uma posição mais posterior – assimetrias faciais, deficiência vertical óssea, ou uma combinação dessas alterações.

A deformidade do tipo Classe III esquelética é caracterizada pelo prognatismo mandibular, o retrognatismo maxilar, ou a combinação de ambos. Ainda na má-oclusão classe III pode-se verificar a associação de uma acentuada deficiência vertical da maxila. Para a correta diferenciação do tipo da deformidade Classe III em questão, deve-se atentar para as características faciais, dentárias e esqueléticas. Desse modo, no diagnóstico e planejamento da correção é imperativo realizar a análise facial, exame intra-bucal, análise cefalométrica e análise dos modelos de gesso.

As osteotomias mais utilizadas na correção das deformidades dento-faciais na maxila é a osteotomia do tipo Le Fort I e na mandíbula a osteotomia sagital do ramo. Essas osteotomias são versáteis e permitem movimentar os ossos gnáticos, em diferentes direções.

A osteotomia do tipo Le Fort I para correção de deformidades dento-faciais foi citada em 1935 por Wassmund, mas foi só com o estudo realizado por Bell

publicado em 1975 – em que é demonstrada a possibilidade de movimentar a maxila sem comprometer a sua vascularização e sua reparação óssea – é que essa técnica começou a ser amplamente difundida entre cirurgiões americanos com bons resultados (ARAÚJO, 1999).

A técnica da Osteotomia Sagital do Ramo foi primeira descrita por Obwegeser e Trauner em 1957, em 1961 foi modificada por Dal Pont, o objetivo de Dal Pont foi trazer a osteotomia lateral para a região retromolar, o que para Obwegeser era em região de ramo. (ALMEIDA JÚNIOR E CAVALCANTE, 2004).

Durante o diagnóstico e elaboração do plano de tratamento, a análise facial é um passo importante para verificar se o paciente também apresenta deficiência transversa facial que possa necessitar de reconstrução com implantes aloplásticos faciais. Essa deficiência pode ocorrer na região dos ângulos goníacos, que é a parte mais inferior e posterior da mandíbula. A distância que separa os dois ângulos goníacos, ou distância bigoníaca, dá a dimensão transversa inferior da face e também dá a dimensão vertical posterior da face, dessa maneira, ela pode ser considerada um ponto estético facial importante.

Idealmente, a proeminência do ângulo mandibular deve estar em harmonia com o restante da face. Ele deve estar em destaque, com sombras posteriores e inferiores óbvias, mas não deve aparentar ser massiva ou bulbosa (OUTERSHOUT, 1991).

Deformidades do esqueleto facial associadas às deficiências transversas da face podem ser tratadas com a combinação de cirurgia ortognática e a reconstrução com enxertos autógenos ou implantes aloplásticos (órteses). O polietileno poroso de alta densidade, desenvolvido no início da década de 1970, mostra ser efetivo como biomaterial, possuir vantagem adicional como a de ser invadido pelo tecido conjuntivo, não ser encapsulado pelo organismo e ser de fácil fixação. (MENDERES et al. 2004)

O objetivo principal deste trabalho é reunir dados obtidos por meio de revisão de literatura sobre o aumento dos ângulos goníacos mandibulares em pacientes com deformidade dento-facial Classe III de Angle em que apresentam deficiência transversa e vertical nesta área e demonstrar de tal problema por meio de um relato



de caso clínico de uma paciente portadora de deformidade dento-facial do tipo classe III dental e esquelética que apresenta as características mencionadas, ou seja, ângulos goníacos mal definidos e deficiência na altura facial posterior e que foi submetida às correções cirúrgicas dento-faciais e a implantes de órteses aloplásticas justapostas aos ângulos da mandíbula no intuito de aumentar os ângulos goníacos.

## 2. PLANEJAMENTO

### 2.1 Análise facial

A análise facial é parte do diagnóstico para o plano de tratamento ortocirúrgico moderno, em que as metas cirúrgicas são determinadas por meio do exame clínico quantificando e qualificando as características dento-faciais do paciente. No momento da análise facial deve-se estar ciente da possibilidade da necessidade de implantes aloplásticos para corrigir a discrepância transversa e vertical na região de ângulos goníacos em pacientes com a deformidade dento-facial classe III de Angle que denotam essas características. A queixa principal do paciente é importante para ter-se sucesso no tratamento ortocirúrgico.

São realizados exames na posição frontal e de perfil avaliando os parâmetros macro, mini e microestético. Epker (1986) recomenda-se que haja maior ênfase na estética frontal, pois é como o indivíduo se vê. O paciente deve estar com a cabeça em posição natural. A análise facial deve ser feita de forma sistemática, obtendo-se medidas lineares e proporções utilizando os pontos antropométricos.

A simetria, o balanço e a morfologia são os três maiores elementos que têm importância na produção de uma boa estética frontal. O balanço facial se refere ao equilíbrio nas medidas entre os terços superiores, médio e inferior da face no sentido vertical (EPKER, 1986). Fig. 1.

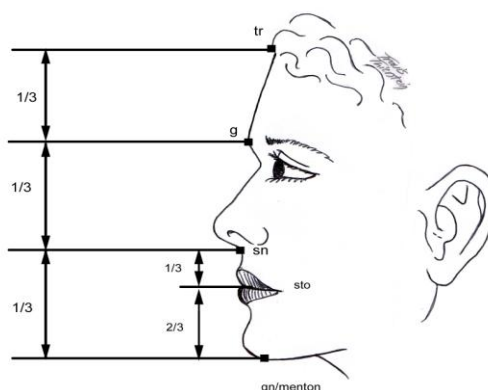


Fig. 1 Terços Faciais - Disponível em [www.clinicalucano.com.br](http://www.clinicalucano.com.br)

A altura facial total é a distância entre Triquio e Gnátio (Tr-Gn), sendo esta distância dividida entre Triquio a Glabela (Tr-G) representando o terço superior da face, de Glabela ao Subnasal (G-Sn) sendo o terço médio da face, e de Subnasal ao Gnátio (Sn-Gn), representando o terço inferior da face (Epker, 1986). De acordo com Epker os terços representam 30%, 35% e 35% da altura facial respectivamente.

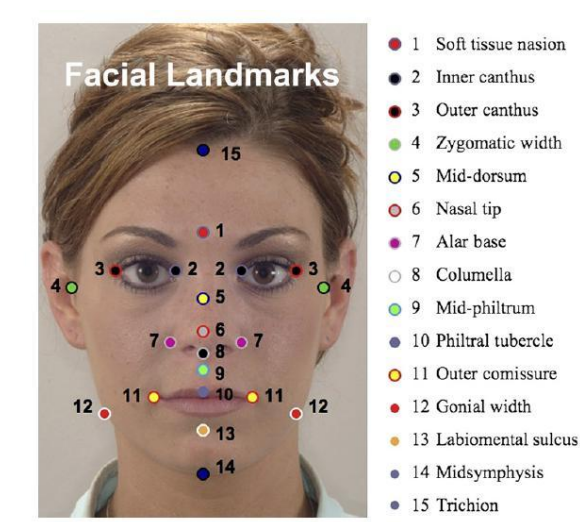


Fig.2-pontos antropométricos .In Sarver e Jacobson

A largura do terço superior é determinada pela distância entre os pontos Frontotemporal (Ft), sendo esta distância correspondente a 65% do total da altura facial, a largura do terço médio da face corresponde à distância entre os pontos Zíguio (Zy) e representa 75% da altura facial, já a largura do terço inferior da face é determinada pela distância entre os pontos Gônio, ou distância bigoníaca, e equivale a 55% da altura facial total. A proporção entre a distância bigoníaca e a altura do terço inferior da face (Sn- Gn) é de 1, 3:1(KOURY e EPKER, 1992). Arnett e Bergman (1993) dizem que a largura bigoníaca é aproximadamente 30% menor do que a distância bizigomática. Fig. 3.

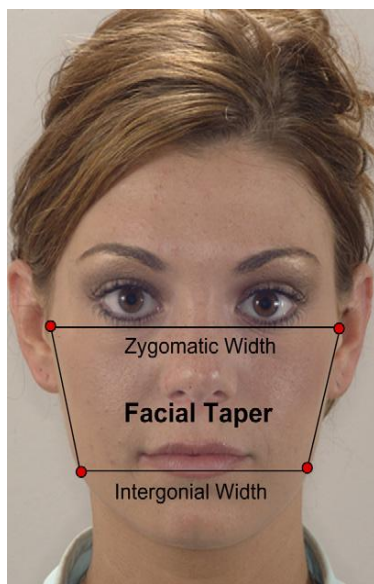


Fig 3 - mostra que a distância bigoníaca deve ser menor que a bizigomática. (SARVER e JACOBSON,2004)

A avaliação dos componentes transversos da face também pode ser realizada pela regra dos quintos, em que a face é dividida sagitalmente em cinco partes iguais de helix a helix. O quinto médio da face é delineado pelo canto interno dos olhos e essa linha deve ser coincidente com a base alar do nariz, outra linha vertical no canto externo de cada olho deve ser coincidente com ângulos goníacos da mandíbula. Os quintos mais laterais são limitados por uma linha que passa pelo helix (SARVER e JACOBSON, 2004). Fig. 4.

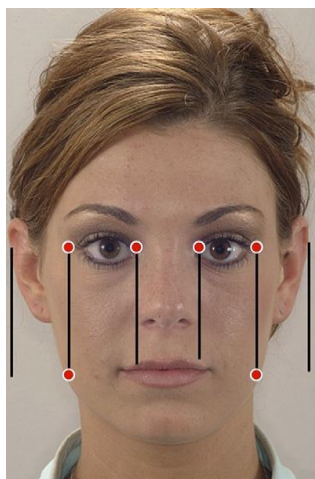


Fig. 4 Regra dos quintos faciais – In SARVER e JACOBSON, 2004

O paciente com deformidade Classe III esquelética apresenta alteração na relação maxilo-mandibular onde poderá ocorrer retrognatismo maxilar, prognatismo mandibular ou combinação de ambos.

De acordo com Proffit (2005) as alterações ocorridas em pacientes com deformidade Classe III não são socialmente aceitáveis, principalmente em pacientes do gênero feminino. Para esse autor toda vez que houver uma deficiência maxilar associada, o desenvolvimento vertical deficiente da maxila aumenta a proeminência do mento, pois permite a rotação ascendente e anterior da mandíbula, contribuindo com a piora do problema Classe III em aproximadamente 25% dos pacientes.

Soh et al. em 2004 fizeram um estudo modificando fotos de pacientes sem deformidade dento-facial (Classe I) e mostrando os resultados a grupos de profissionais (ortodontistas e cirurgiões) e leigos. As fotos consideradas menos atraentes no grupo feminino foram daquelas que simulavam protrusão mandibular.

De acordo com Medeiros (1992), geralmente o paciente Classe III exibe um terço inferior dentro dos limites de normalidade e apresenta um queixo forte e proeminente, com um terço médio atrésico, principalmente em região infra-orbital e paranasal.

Na avaliação frontal, nota-se o achatamento das regiões zigomáticas e paranasais, sulco nasogeniano profundo, a base do nariz afilada e o lábio superior sem suporte. Já na avaliação de perfil nota-se o nariz grande, lábio superior sem suporte, ângulo nasolabial aumentado e perfil côncavo com as regiões zigomáticas e paranasais em forma de “C” (MEDEIROS & MEDEIROS, 2001). Em contrapartida com a definição de Medeiros (1992), muitos pacientes apresentam uma altura considerável do terço inferior com excesso maxilar vertical em maloclusões Classe III.

Para Epker *et al.* (1995) quando há prognatismo mandibular, ao avaliarmos o perfil do paciente, nota-se aumento da projeção do mento, aumento da projeção do lábio inferior e do comprimento entre o pescoço e o mento.

Na presença de deficiência ântero-posterior à avaliação frontal mostra exposição aumentada da esclera inferior, diminuição da largura bizigomática, a

largura da base alar é diminuída, no perfil nota-se uma diminuição da projeção da rima infra-orbitária, região paranasal côncava ou achatada e diminuição da projeção do lábio superior.

Na presença de deficiência vertical maxilar na avaliação frontal nota-se uma diminuição da exposição dos incisivos superiores e do vermelhão do lábio superior, já na avaliação de perfil a região paranasal, também neste caso, encontra-se côncava ou achatada, a projeção do lábio superior pode estar diminuída, ocorre um aumento da projeção do mento, aumento do comprimento pescoço-mento e do ângulo mento-pescoço.

Em estudo de comparação entre pontos de previsão antropométricos *versus* cefalométricos feito por Magalhães, Stella e Epker (1995) que analisou clínico e radiograficamente 20 pacientes, no pré e no pós-operatório com deformidade dento-facial Classe III, submetidos a tratamento orto-cirúrgico, concluíram que na análise facial nesses pacientes as medidas dos pontos antropométricos que mais tiveram correlação com o tipo de cirurgia realizada foram à avaliação da região paranasal e a projeção do mento.

No exame de perfil, o ângulo de perfil, que é formado entre os pontos glabella –subnasal – pogônio, tem o valor normal de 175 graus e em pacientes Classe III este ângulo está aumentado. De acordo com Arnett e Bergman (1993) este ângulo é um ponto chave para a verificação da necessidade de correção cirúrgica ântero-posterior.

Outra alteração notada durante a análise facial de perfil é que o sulco mandibular apresenta-se rebaixado e com tensão dos tecidos. Também no perfil os ângulos mandibulares definem a profundidade da face e é próximo a uma linha perpendicular que passa através do tragus. É desejável que ele esteja bem abaixo do pavilhão auricular (AIACHE, 1992).

Uma avaliação clínica de rotina pela observação multidirecional e da palpação em conjunto com a análise cefalométrica, permitem de imediato ao cirurgião diagnosticar se há lipomatose cervicofacial e/ou redundância de tecido mole, tomando então o diagnóstico diferencial de deficiência transversa da face em região dos ângulos goníacos (EPKER *aput* MILORO, 2008).

## 2.2 Análise cefalométrica

A cefalometria surgiu em 1931, a partir de publicações de Broadbent que advogava o uso de cefalostato na padronização da posição da cabeça do paciente em relação às fontes de raios X, produzia-se então a telerradiografia, que deve ser tomada a uma distância padronizada de 1,52m (ARAÚJO, 1999). Toda radiografia cefalométrica deve ser realizada com o paciente em posição de relação cêntrica (RC), pois é nesta posição que todo o planejamento da cirurgia é feito (GIL E CLAUS, 2009).

Por meio da telerradiografia obtêm-se o cefalograma, que é um conjunto de medidas lineares e angulares, devidamente selecionadas que compõe uma análise (ex: Jaraback, Stainer, USP), para realizar o diagnóstico, plano de tratamento e avaliação após o tratamento. Pontos craniométricos são utilizados para obterem-se as medidas lineares e angulares necessárias para a análise cefalométrica. É importante salientar que a análise cefalométrica não é ferramenta principal no diagnóstico da deformidade dento-facial do paciente, mas é um adjunto importante durante o processo de diagnóstico.

Não existe um tipo de análise cefalométrica completa, cada profissional utiliza a que lhe for mais conveniente. A análise cefalométrica das discrepâncias transversas é realizada por meio de uma telerradiografia pósterio-anterior (PA).

Pacientes com prognatismo mandibular demonstram um corpo mandibular alongado, desproporcional à maxila. A profundidade mandibular (ângulo formado entre o Plano Horizontal de Frankfurt (PHF) - N-B) está maior que  $93^\circ$  (de acordo com Medeiros, 2001), sendo que o valor normal deste ângulo é 88 graus.

Em casos de retrognatismo maxilar, a profundidade maxilar (PHF N-A) está inferior a  $87^\circ$ , visto que o valor normal deste ângulo é de  $90^\circ$  com uma variação de  $3^\circ$  para mais ou para menos. O ângulo nasolabial encontra-se fechado (menor que  $90^\circ$ ).

O ângulo do plano mandibular (PM) é formado entre o PHF e ao PM (Go-Me) e, representa a inclinação da base mandibular, seu valor normal é de  $25^\circ$  com uma

variação de 3° para cima ou para baixo. Um ângulo do plano mandibular muito inclinado dá a impressão de retrognatismo mandibular. A denominação de face longa (dolicocefálico) é utilizada em pacientes que apresentam o ângulo mandibular (ou FMA) aumentado (ARAÚJO,1999).

Para Magalhães, Stella e Epker (1995), em pacientes com deformidade Classe III, as medidas que são mais importantes para o plano de tratamento é a distância horizontal da pterigóide vertical até a superfície distal do primeiro molar superior (18 +/- 3mm em mulheres adultas e 21+/- 3mm em homens adultos) e o ângulo do Plano Mandibular. Esta distância ajuda a determinar se a má-oclusão é causada pelo primeiro molar superior, desta forma, pequenos valores indicam que o primeiro molar está em uma posição muito distal, e isso em pacientes Classe III implica que o problema é devido à deficiência maxilar. Valores grandes indicam o contrário e a deformidade Classe III é mais bem corrigida pelo recuo mandibular.

O ângulo do PM ajuda a diagnosticar a deficiência vertical da maxila, por exemplo, se o ângulo do PM for muito pequeno, indica a necessidade do reposicionamento inferior da maxila com auto-rotação horário da mandíbula o que implica em aumento do ângulo do PM e diminuição da projeção do mento e alivia a deficiência vertical do terço médio facial. Ainda de acordo com análise antropométrica e cefalométrica de 20 pacientes, Magalhães et al., concluíram por meio dos resultados obtidos que parâmetros cefalométricos como o ângulo Sela-Nasio-A, Sela-Nasio-B e Profundidade Facial (PHF. Na-Pg, 89+/- 3 graus), tiveram pouco ou nenhuma correlação no diagnóstico cefalométrico ou na cirurgia realizada no paciente

Após a análise cefalométrica prossegue-se com a confecção do traçado de previsibilidade, de acordo com Gil e Claus (2009) seus objetivos são: testar e definir opções cirúrgicas, quantificar os movimentos cirúrgicos, avaliar a viabilidade cirúrgica, prever as alterações dos tecidos moles, avaliarem a melhor estética, analisar as alterações em vias aéreas superiores e atuar como meio de comunicação com o paciente e o ortodontista. Para Epker (1986) o traçado de previsibilidade ajuda a prever com acuidade o resultado estético pós-operatório do perfil do paciente em função da cirurgia proposta.



O Implante de órteses que auxiliam na projeção dos ângulos mandibulares pode ser usado para suavizar ou diminuir a inclinação do ângulo do plano mandibular, especialmente quando usados em conjunto com o aumento do mento. De acordo com Epker (*apud* MILORO, 2008), uma avaliação cefalométrica lateral convencional é utilizada para diagnosticar anormalidades no suporte esquelético adjacente. A técnica aqui descrita é utilizada pelo mesmo autor para estimar o tamanho necessário do implante facial a ser utilizado. O ângulo normal do PM (PHF: Go-Gn) é de 25°. Traça-se então a linha normal da borda inferior do ângulo, que irá representar a nova borda inferior a ser construída e permite ao cirurgião determinar o desenho vertical e posterior do implante.

A distância vertical linear entre os dois planos mandibulares (o do pacientes e o construído) no ângulo é medida. Essa distância é a quantidade de mudança vertical do ângulo que pode ser indicada para criar suporte esquelético ideal. Geralmente, quanto mais idoso for o paciente, menos se aumenta esta área para que ela fique ideal. A altura superior lateral é medida de tal maneira que se estenda acima da linha média do ramo. No sentido ântero-posterior, o forame mental é o limite da extensão. Finalmente, a estética frontal da face é avaliada para determinar a largura lateral aproximada, desejada do implante na área do ramo e ângulo mandibular. O aumento esperado na região é de 1:1.

### **3. AUMENTO DOS TECIDOS FACIAIS POR ADIÇÃO DE ÓRTESE**

#### **3.1 Materiais de aumento aloplástico**

As características de um implante ideal são: a biocompatibilidade, ser inócuo aos tecidos, não causar reação do tipo corpo estranho ou hipersensibilidade, não ser carcinogênico e ser facilmente amoldado ao sítio receptor e integrar aos tecidos moles ou duros adjacentes. Com o preenchimento destes requisitos as complicações relacionadas à reconstrução com o uso de material aloplástico são minimizadas (CUZALINA, HLAVACEK, 2009).

Se o material não é aceito pelos tecidos, uma reação adversa ou rejeição podem ser precipitadas e, mesmo nos melhores resultados com implantes aloplásticos, ainda existe uma leve reação de corpo estranho que resulta em encapsulação ou em biointegração da órtese. Portanto, a implantação bem sucedida é determinada pela composição química do implante, características da superfície em níveis macroscópicos e microscópicos, propriedades mecânicas e a bioestabilidade.

Os materiais mais inócuos são aqueles compostos de elementos próximos ao cálcio e ao carbono na tabela periódica dos elementos químicos porque estes elementos compõem a maior parte não aquosa do corpo humano. Como exemplo, cita-se o polímero formado por cadeias simples de carbono. (CUZALINA, HLAVACEK, 2009)

Em nível macroscópico implantes porosos como o politetrafluoroetileno (PTFE), polietileno de alto peso molecular e malhas, têm a vantagem da invaginação tissular que dá uma fixação adicional ao implante e fixação com parafusos. Implantes suaves como o silicone e o polimetilmetacrilato (PMMA) não porosos tornam-se encapsulados.

O tamanho do poro do material é significativo. Bactérias são excluídas de materiais porosos com poros de tamanho menores do que um micrômetro, poros maiores do que 50 micrômetros são necessários para a migração dos macrófagos

dentro do material, assim materiais com poros entre um a 50 micrômetros aumentam o risco de infecção. Poros maiores que 100 micrômetros facilitam a invaginação tissular e a fixação. Essa característica é importante para a chegada de mediadores do sistema imunológico para prevenir e resolver infecções. A irregularidade da superfície do implante pode também transmitir energia que aumenta a adsorção de células e proteínas incluindo bactérias e células imunorresponsivas. (CUZALINA, HLAVACEK, 2009)

Os implantes ou órteses faciais mais utilizados para o contorno mandibular/facial são os feitos de polímeros. Os polímeros são moléculas longas compostas de subunidades repetidas. A estrutura da subunidade, o tamanho da cadeia e as ligações cruzadas determinam as propriedades físicas do material. Os implantes faciais estéticos mais comumente empregados incluem o silicone, o politetrafluoretileno (PTFE) e o polietileno de alta densidade.

### **3.2 Características dos principais polímeros utilizados em implantes faciais**

- ✓ Polissiloxano (silicone): mais comum. Líquido ou sólido. Sofre encapsulação. Se o tecido mole de cobertura é fino ou está sob tensão pode ocorrer extrusão.
- ✓ Politetrafluoretileno: Gore-tex, produzido em lençóis que pode ser facilmente cortado e moldado. Pequenos interstícios permitem alguma invaginação tecidual.
- ✓ Proplast: é o politetrafluoretileno combinado tanto com fibras de carbono quanto óxido de alumínio. É um implante poroso que não é mais manufaturado nos Estados Unidos da América (EUA).
- ✓ Polietileno: estrutura de cadeia de carbono simples. Serve como padrão de referência na avaliação da reação de tecido mole a outros implantes. (TERINO, 2002).

### 3.3 Tipos de implantes disponíveis para aumento mandibular

De acordo com Terino (2002) existem implantes mandibulares disponíveis para aumento de quatro zonas da mandíbula, que ele divide em:

- ✓ Primeira zona mandibular (espaço pré-mandibular): localizado entre os forames mentuais, também é chamada de região central do mento. Tradicionalmente os implantes têm uma forma elíptica ou oval, e quando estes implantes são posicionados sozinhos podem produzir uma protuberância arredondada anormal que não é atraente, denominada de queixo de bruxa.
- ✓ Segunda zona (lateral): se estende posteriormente aos forames até a linha oblíqua da mandíbula. Quando esta zona é aumentada sozinha, ocorre um alargamento do aspecto lateral da mandíbula. Quando esta zona é aumentada em adição à zona central do mento, ocorre alargamento de todos 2/3 anteriores da mandíbula.
- ✓ Terceira zona (pósterio-lateral): se estende da linha oblíqua a parte posterior do ramo, incluindo o ângulo mandibular. Implantes de dimensões variadas podem produzir diferentes aumentos do contorno mandibular posterior para obter-se uma definição desta região
- ✓ Quarta zona (submandibular): ao longo da borda inferior da mandíbula. O implante nesta área aumenta a distância do lábio inferior até a linha do mento em quatro mm. Este implante também produz aumento de quatro mm na projeção ântero-posterior. Também é útil em deficiências na mandíbula anterior e diminui o sulco “pré-papada” ou sulco de “Marionete” na origem do ligamento mandibular anterior abaixo do forame mental.

### 3.4 O Medpor®

O Medpor® é um material relativamente novo que está indicado para reconstrução facial e tem vantagens sobre outros implantes aloplásticos. É constituído de polietileno puro por processo de manufatura único como as

características do tamanho de seus poros. O **polietileno de alta densidade** é uma molécula de cadeia longa e linear, feita pela polimerização do etileno, um composto cuja fórmula estrutural é  $\text{CH}_2=\text{CH}_2$ . A ligação dupla entre as moléculas garante boa estabilidade do material (UTIMURA & LINGUANOTO, 1998). A forma porosa do Medpor® é amplamente utilizada na reconstrução facial

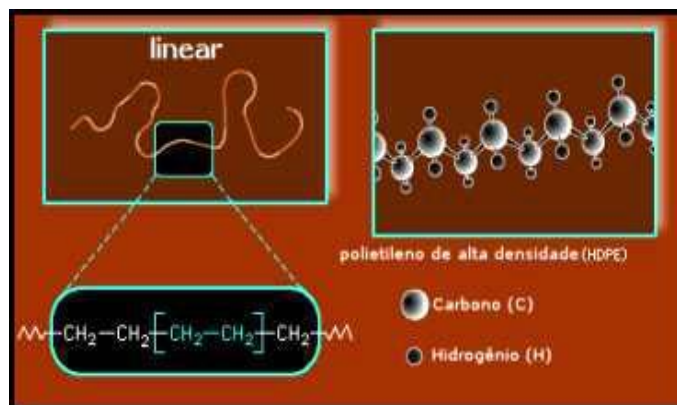


Fig. 5 representação molecular e geométrica do polietileno de alta densidade. Disponível em <http://polimerosterceiroi.blogspot.com/>



Fig. 6 a e b Mostra a maleabilidade da órtese depois de aquecida disponível em [www.porex.com](http://www.porex.com)



Fig. 7 Órtese mandibular de polietileno poroso de alta densidade. Disponível em [www.porexurgical.com](http://www.porexurgical.com)

Tecnicamente, é um material fácil de trabalhar, pode ser esculpido - sem possibilidade de colapsar os poros, contornado, adaptado e fixado para obter-se uma estrutura tridimensional precisa. Fisicamente é uma substância pura, biocompatível e forte que não reabsorve ou degenera. Os implantes de polietileno poroso de alta densidade, ou Medpor®, estão disponíveis em diversos formatos para a reconstrução facial. É estável em longo prazo com boa força tênsil, resistente ao estresse e a fadiga, e há pequena reação tissular circundante ao implante. O tecido invade rapidamente seus poros, favorecendo o crescimento e a invasão vascular extensos criando um potencial para transporte de produtos celulares que combatem a infecção dentro do implante (SEVIN, 2000). O tamanho dos poros é de 100-150 micrômetros de diâmetro, aproximadamente. Poros de 100 micrômetros facilitam a invasão tecidual.

Estudos clínicos (WELLISZ et al. 1993) demonstraram uma rápida invasão tecidual depois da implantação do Medpor® em humanos. Ao invés de cápsulas de tecido conjuntivo observadas em implantes de superfície suave (lisa), os implantes de polietileno poroso exibiam uma fina membrana de tecido conjuntivo que era contínua com a invasão tecidual nos poros do implante.

Yaremchuck (2003) relatou que durante cirurgia de revisão em pacientes que foram submetidos ao contorno ou reconstrução facial com Medpor®, notou-se que a invasão de tecido conjuntivo nos poros do implante era suficiente para resultar em sangramento quando este era cortado pelo bisturi, e em algumas circunstâncias o tecido tinha vascularização o suficiente para permitir que enxertos ósseos fossem posicionados diretamente sobre o implante. Dessa forma o Medpor® suporta a invaginação de tecido fibroso dentro de seus poros, que são extensamente interconectados. A cápsula circundante é geralmente fina e com mínima resposta inflamatória. No entanto, a invasão tissular torna sua remoção difícil.

Scaflani et al. (1997) relataram que os implantes de Medpor® foram melhores tolerados do que implantes não poroso. A natureza porosa destes implantes permite a invasão fibrovascular, que estabiliza o implante se ele for exposto, assim como fornece estrutura para suportar a cicatrização por segunda

intenção de enxerto ósseo. As qualidades termoplásticas permitem formatação fácil do implante para conformar os contornos do defeito.

Oliveira et al. (2009) fez um estudo sobre a fibrovascularização e a osteogênese em implantes de polietileno de alta densidade, que foram implantados e fixados na área submandibular, em 20 coelhos adultos que foram separados em grupos e sacrificados nos períodos de 7, 15, 45 e 90 dias seguidos de estudos histológicos e imuno-histoquímico. Não foi notada nenhuma infecção ou complicações durante o experimento. No sétimo dia, após a cirurgia de implante, notou-se tecido conjuntivo fibroso organizado e vascularizado entre a superfície óssea e o implante de polietileno, com poucos leucócitos mononucleares. No décimo quarto dia havia uma intensa vascularização na região de interface, com focos de neoformação óssea vindos da área receptora e dentro dos poros em contato com a área do material, observava também, células multinucleadas de reação de corpo estranho associada ao implante. No quadragésimo quinto dia ainda podia-se notar regiões de tecido conjuntivo fibroso na interface e um número de células gigantes multinucleadas. No nonagésimo dia, áreas de remodelação óssea foram observadas na região de interface e osso lamelar maduro era predominante dentro dos poros. Os implantes de polietileno poroso de alta densidade se mostraram nos últimos trinta anos ser favorável à resposta tecidual e se tornaram uma referência padrão para o teste de biocompatibilidade (FRODEL, 1998).

Em estudo realizado por Sevins *et al.* em 2000, em 52 implantes faciais de Medpor® foram inseridos em 31 pacientes com um período de preservação médio de quatro anos, eles tiveram nove complicações e três implantes foram expostos. Os autores descreveram que “os melhores resultados podem ser obtidos quando o implante é posicionado sob cobertura espessa de tecido, como fáscia, músculo ou espessa camada de tecido subcutâneo. Quando utilizado como auxiliar na reconstrução óssea, ele deve ser posicionado sob uma camada de periósteo com um bom suprimento sanguíneo”.

De acordo com Outershout (1991) os implantes da região mandibular devem ser posicionados sob os músculos, criando uma melhora significativa no contorno, que parece natural.

### 3.5 Medpor® X outros materiais aloplásticos de implantes faciais

Implantes ideais devem ser facilmente implantáveis, não palpáveis, fácil de modelar, maleável, confortável, aceitável pelo corpo, resistente a infecções e modificáveis pelo cirurgião.

Quando posicionados diretamente no osso, implantes de silicone se tornam rapidamente fixados pela fibrose circundante e há formação de capsula. Eles podem prontamente ser removidos e mudados quando necessário ou desejado. Esses implantes podem sobreviver à inflamação e purulência. Já os implantes porosos podem ser mais difíceis de remover, de forma que na presença de infecção, implantes porosos devem sempre ser removidos (TERINO, 1992).

Em estudo feito por Saleh *et al.* (2002), em que foram avaliados 40 pacientes com implantes de silicone no mento, com preservação média de 23 meses (de nove a 60 meses), observaram-se reabsorção evidente em 21 pacientes, dos quais em 14 pacientes a reabsorção era de 0.5mm, três pacientes tinham reabsorção de 1mm e quatro tinham reabsorção de 2mm, demonstradas por imagens radiográficas em norma cefalométrica. Nenhum paciente tinha queixas estéticas, ou mesmo notou a reabsorção. Essa reabsorção não foi relatada em nenhum dos estudos utilizados nessa revisão após a implantação de Medpor®.

A invasão de tecido fibroso no implante poroso melhora sua biocompatibilidade, pois limita seus movimentos. O movimento é um fator essencial em determinar a resposta do hospedeiro ao implante. Devido à reação de corpo estranho encapsular implantes de superfície lisa, como o silicone, esses implantes nunca se ligam ao leito do hospedeiro ficando, assim, predispostos ao movimento. Isso está diretamente relacionado às complicações tardias observadas em implantes de superfície lisa. Essas complicações incluem a tendência de distorção do tecido mole sobrejacente (imigração do implante) e reabsorção óssea. Bikhazi e Van Antwerp (1990), em um estudo cefalométrico prospectivo em cinco pacientes que foram submetidos a aumento do mento com implantes de Medpor® não observaram reabsorção óssea abaixo dos implantes.



#### **4. COMPLICAÇÕES DA RECONSTRUÇÃO COM POLIETILENO POROSO DE ALTA DENSIDADE**

As complicações do aumento facial com implantes aloplásticos, incluem o mau posicionamento, a neuropraxia, edema, hematoma, infecção, extrusão, palpabilidade do implante e assimetrias.

Implantar substâncias inócuas promove a formação de capsula e uma interface avascular entre o hospedeiro e o implante. A infecção desses espaços são pobremente toleradas e expulsam o implante se não forem removidos (SEVIN, 2000).

O posicionamento impróprio do implante é a complicação mais comum. O implante deve ser levemente menor que o tamanho do aumento desejado. Um implante muito grande levará a tensão tecidual muito grande, que pode levar à isquemia, necrose ou extrusão (SEVIN, 2000).

A neuropraxia pode ocorrer porque o implante selecionado é muito grande, por migração, pelo posicionamento impróprio, por tração, injúria térmica ou a trauma direto por dissecação.

O edema pode ser causado devido à reação imune não específica. O edema e equimose normalmente se resolvem em duas semanas, mas pode persistir de seis meses até um ano. O edema persistente está comumente associado a implantes mandibulares do que zigomáticos. Por isso a fixação do implante é importante, pois o movimento contínuo pode causar injúria tecidual e inflamação crônica.

O hematoma e seroma podem ser resultado de hemostasia mal feita, da sobre-dissecação, do manejo traumático dos tecidos, espaço morto presente entorno do implante e da pressão arterial aumentada. Os hematomas e seromas facilitam o crescimento de bactérias e podem imitar assimetrias. Eles podem resultar em fibrose, comprimir o tecido mole, desta forma, comprometendo o suprimento sanguíneo e resultando em necrose (SEVIN, 2000). Hematomas pequenos resolvem sem tratamento dentre 10-14 dias, mas, se permanecerem de duas a quatro semanas após a cirurgia deverá ser drenados.

Os implantes podem ser contaminados por via hematogênica, por continuidade ou por inoculação direta. Uma revisão de Rubin e Yarmechuck encontrou uma taxa de infecção de 3, 8% em implantes silásticos, 0, 9% em polietileno poroso e 2, 2% com PTFE em implantes faciais diversos.

Scalfani et. al. estudou a suscetibilidade dos implantes, com tamanhos de poros diferentes, à infecção. Eles encontraram que o PTFE com uma média de tamanho de poros de 22 micrômetros, tornou-se infectados com contagem menor de bactérias inoculadas e mais rápido que o polietileno com poros de tamanho de 150 micrômetros.

A configuração da superfície do biomaterial pode oferecer resistência à infecção dependendo de quando ela ocorre. A maioria das infecções no pós-operatório precoce é predisponente a ocorrer com implantes porosos devido à área de superfície aumentada, irregularidade e energia da superfície, que facilitam a formação de glycolax e aderência bacteriana. Infecções tardias são menos prováveis de acontecer em implantes porosos devido à incorporação e a melhora da resposta imune (CUZALINA & HAVLACEK, 2009).

As infecções que ocorrem anos depois da cirurgia são provavelmente de causa hematogênica. Infecção tardia de implantes de malar associada a injeções para tratamento odontológico foi relatada por Coehn e Kawamoto.

Uma vez que a infecção com coleção purulenta é estabelecida o biofilme é resistente a antibióticos e a drenagem e remoção podem ser necessários. O *S. aureus* é o patógeno principal e geralmente é suscetível à penicilina ou cefalosporinas.

Como citado anteriormente, estudo realizado por Terino (1992), afirma a necessidade de remoção de implantes porosos em caso de infecção. Ao passo que implantes silásticos podem sobreviver às infecções devido a sua superfície lisa que não é invadida pelos tecidos.

Os fatores que são críticos para prevenir a extrusão incluem a massa tecidual adequada com qualidade para cobrir o implante e inserção no plano correto sem tensão. Fatores como cirurgias anteriores e história de radiação irá diminuir o

suprimento vascular local resultando em fibrose dos tecidos. Também tecidos muito cicatriciais e aumentados tendem a atrofiar com o tempo e têm um maior risco de infecção pós-operatória, exposição e extrusão.

De acordo com Menderes (2004) o posicionamento do implante de polietileno poroso diretamente sob a pele sem a cobertura do periósteo tem aumentado o risco de exposição precoce ou tardia do implante. O fechamento sem tensão e posicionamento subperiosteal ajudam a prevenir a exposição.

## 5. TÉCNICA CIRÚRGICA

Para Epker (2008) a cirurgia para implantação de Medpor® no ângulo mandibular pode ser realizada sob anestesia local com sedação intra-venosa ou anestesia geral. O acesso vestibular mandibular, com incisão iniciada feita através da mucosa jugal, bucinador e periósteo até a região de caninos, cuidando para evitar a transecção inadvertida do feixe neuromuscular mental. Após o feixe neuromuscular mental ser exposto, o remanescente da dissecação é feito inteiramente no plano subperiosteal. Na região do ângulo mandibular e ao longo da borda posterior, um elevador periosteal em forma de “J” é usado para completar a dissecação subperiosteal. Uma vez expostos, o corpo lateral e o ramo ascendente da mandíbula, no plano do tecido subperiosteal, o periósteo pode ser aberto com dissecação digital no aspecto inferior, como necessário para um relaxamento adequado.

Após as modificações iniciais, antes da tentativa de colocação dos implantes, ele é impregnado a vácuo com solução antibiótica. Para isso, coloca-se o implante numa seringa de 60 a 90 cc onde a solução antibiótica está presente, inserindo o êmbolo na seringa e evacuando todo o ar, e retirando repetidamente o êmbolo de maneira forçada, mantendo o dedo sobre a extremidade da seringa. Isto remove o ar do implante poroso e coloca a solução antibiótica concentrada no interior do implante.

Para curvar o implante coloca-o em solução salina quente, até que ele encontre maleabilidade e permita ser moldado ao sítio receptor. O implante é inserido na posição e inspecionado com relação a sua adaptação. Neste tempo operatório remova o implante e coloque-o novamente em solução antibiótica. Uma dissecação idêntica é completada no lado oposto. As mesmas modificações básicas são feitas no segundo implante de tal maneira que os implantes são imagens de si mesmos, isto só é possível em um paciente que tenha uma deformidade simétrica.

Quando a assimetria existe, ela é identificada e registrada no pré-operatório, e uma modificação nos implantes para os lados direito e esquerdo é realizada. Após a finalização e dissecação no segundo sítio e tentativa do segundo implante, ambos estão prontos para a inserção final. Os implantes são limpos removendo o sangue e debris e impregnados novamente na solução antibiótica.

Para a fixação utilizam três parafusos monocorticais de titânio. Durante a fixação deve-se tomar cuidado com o nervo alveolar inferior (SEVIN, 2000). O implante é inserido em um dos lados primeiro, e a ferida cirúrgica fechada em duas camadas. A primeira camada (periósteo e o músculo bucinador), fechada com vicryl 3-0, então se utiliza sutura do tipo colchoeiro horizontal, com vicryl 3-0 para fecha a mucosa. Suturas interrompidas são finalmente colocadas quando necessário para criar um efeito selo d'água na incisão

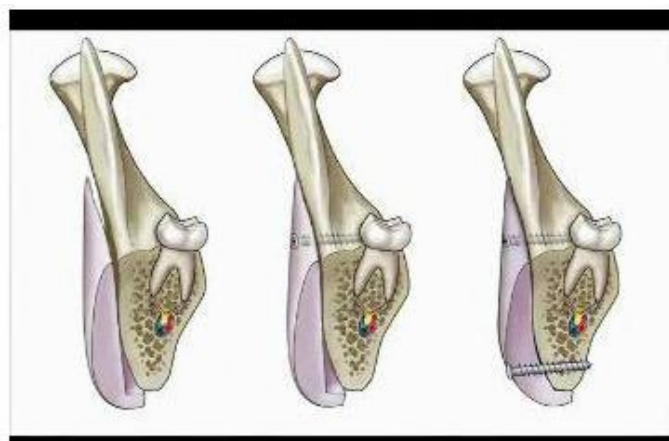


Fig 8 tipo de fixação recomendada para evitar espaço entre a órtese e o osso. Disponível em [www.porexurgical.com](http://www.porexurgical.com)

Repetem-se os tempos cirúrgicos no lado oposto. Aplica-se curativo compressivo com micropore<sup>®</sup> de forma que a fita se estenda da área da bochecha até o pescoço, aplica-se primeiramente pressão lateral nesta área para minimizar o edema e o hematoma pós-operatório e, a cobertura é mantida por 48 horas.

Após a cirurgia o paciente é colocado em uma dieta de líquidos claros durante 24 horas e depois uma dieta totalmente líquida por quatro a cinco dias. No período de duas semanas os pacientes geralmente possuem alguma limitação da amplitude do movimento mandibular em razão da cirurgia. Eles são colocados em

um regime de exercícios para a mandíbula, três vezes ao dia e por aproximadamente cinco minutos cada (abertura máxima inter-incisal, protrusão e fechamento). Geralmente dentro de 14 dias é obtida uma movimentação total assintomática da mandíbula (EPKER, 2008).

Epker (2007) relata que aproximadamente 30% dos cirurgiões não usam antibióticos ou usam apenas antibióticos intravenosos apenas durante a cirurgia. Um adicional de 30% continua com os antibióticos por um a três dias após da cirurgia, e 40% usam por quatro a sete dias depois da cirurgia. Infelizmente a incidência de infecção com os vários regimes não está disponível, entretanto a incidência geral é baixa. O uso de uma única dose intra-operatória de antibióticos endovenosos no início da cirurgia, geralmente uma cefalosporina de primeira geração, independentemente de ser utilizada uma abordagem intra ou extra-oral é recomendado.

A fixação do implante com parafusos permite uma melhor justaposição óssea, eliminando uma possível fenda entre o implante e o osso.

## 6. MÉTODOS

Paciente, T.A.P, 22 anos, gênero feminino, feoderma, procurou o serviço de Cirurgia e Traumatologia Bucomaxilo facial do Hospital de Base de Brasília, encaminhada por seu ortodontista, para avaliação e conduta cirúrgica do caso. A paciente relatou estar em tratamento ortodôntico há dois anos e queixava-se de dor nas articulações temporo-mandibulares, estalidos e ruídos articulares, além de dificuldades mastigatórias, e, que estava descontente com a estética facial.

Ao exame físico notou-se deformidade dento-facial do tipo Classe III de Angle e, na análise facial apresentava desproporção entre os terços médio (Glabela-Sn) e inferior da face (Sn- Me), apresentando respectivamente 30% e 40% da altura vertical total da face (Tr - Me). Estas proporções indicam aumento da representatividade do terço inferior em relação à altura total da face. O sulco nasogeniano e a proeminência zigomática eram deficientes, associados à exposição aumentada da esclera. O lábio superior apresentava-se dentro da norma de 20 mm, entretanto, havia desproporção entre Sn - Stomio, 20 mm, e Stomio - Mento, 54mm (proporção de 1:2,7) levando a interpretação de que havia aumento dos terços inferiores e ainda, aumento da proporção Sn - lábio inferior : lábio inferior – mento, que indicava excesso vertical do mento ou deficiência vertical de maxila (1: 1,25). Neste caso é importante notar que a distância interlabial era de 10 mm. A distância entre os pontos Zíguio-Zíguio representavam 58% do tamanho da altura vertical total da face e a distância bigoníaca representava 47%, a proporção entre essas duas distâncias foi de 1:1, 23, ou seja, à distância bigoníaca representava 80% da distância entre os pontos Zíguio. Não foram notadas assimetrias faciais importantes.

Os incisivos superiores apresentavam uma exposição maior do que a desejada para pacientes do gênero feminino expunham 7,5mm em repouso e 8,5mm durante o sorriso, sendo que a norma aceita é de 1 a 5mm, um pouco maior em mulheres (ARNETT, BERGMAN, 1993). A paciente apresentava deficiência transversa e vertical na região dos ângulos goníacos, deixando-os pouco definidos e confluentes com o pescoço. Não foi notado lipomatose cervical.

Ao exame intrabucal havia desvio de linha média dentária inferior para o lado esquerdo e a linha superior estava coincidente com a linha média da face. O trespasse horizontal dentário (*overjet*) era de menos 5mm e 0mm de trespasse vertical dentário (*overbite*). Observou-se ainda uma maloclusão classe III de molares e caninos e curva de Spee aceitável.

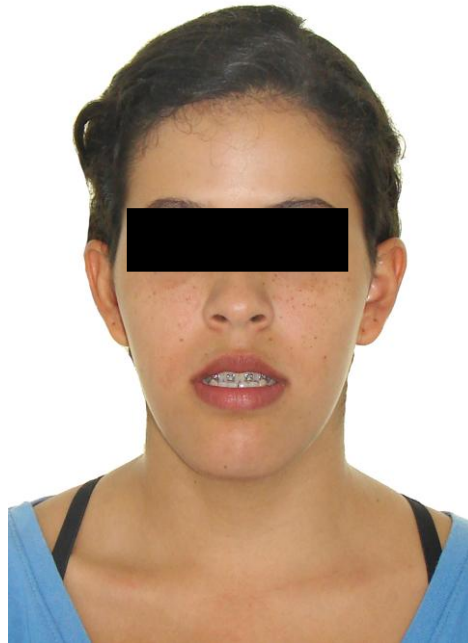

Fig. 9 Aspecto Frontal

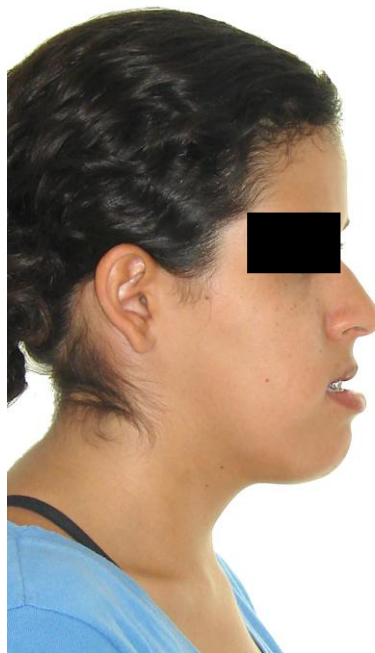

Fig. 10 Aspecto do Perfil



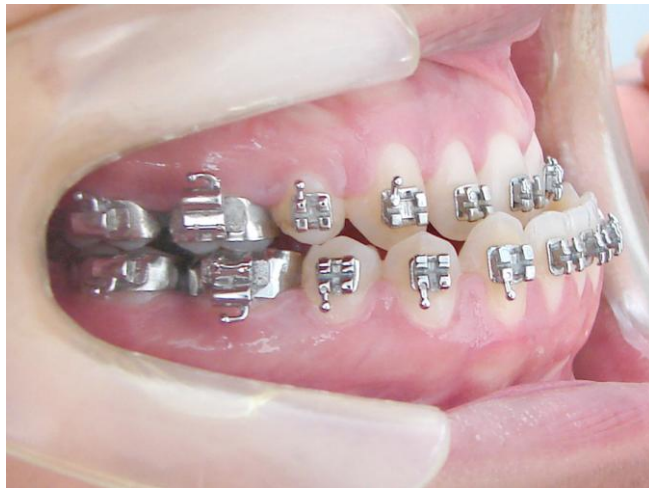

Fig 11 Aspecto intrabucal – lado direito

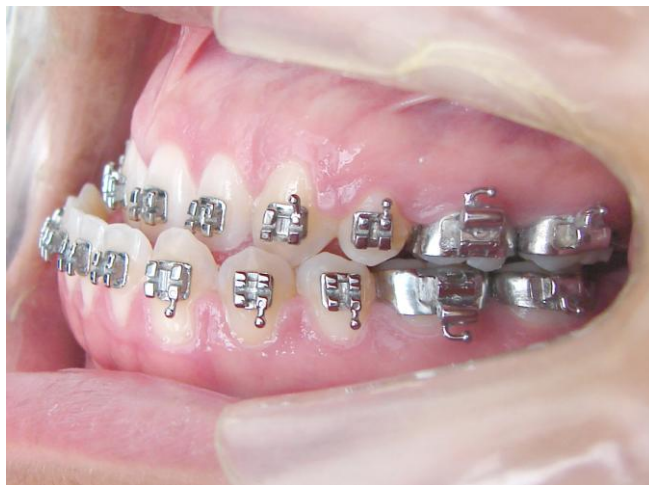

Fig. 12 Aspecto Intrabucal- lado esquerdo

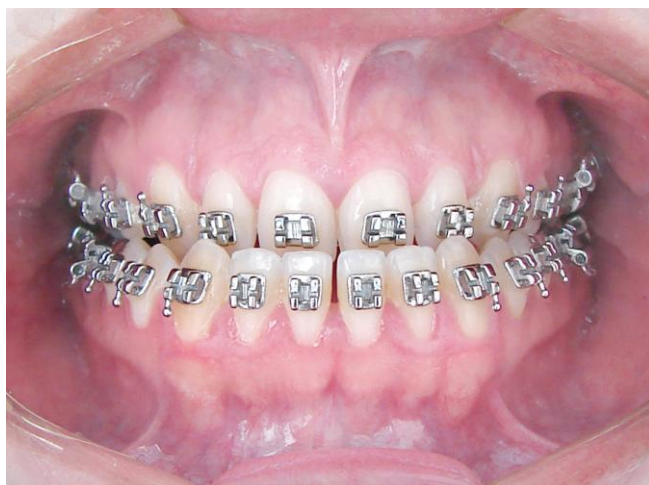

Fig. 13 Aspecto intrabucal- frontal

<b>ANÁLISE FACIAL</b>		
	<i>Valor de referencia</i>	<i>Valor obtido</i>
Terço superior (Tr- G)	30% da altura total da face	29% (53mm)
Terço Médio (G-Sn)	35% da altura facial total	30%
Terço inferior (Sn- Gn)	35% da altura facial total	40%
Comprimento do lábio superior (Sn- St)	20 mm	20 mm
Proporção Sn-St: St-Gn	1:2	1:2, 7
Proporção Sn-Li : Li-Gn	1:1	1:25
Distancia interlabial	0-3 mm	10 mm
Overjet	2 mm	- 5 mm
Overbite	2 mm	0 mm
Relação canino	Classe I	Classe III
Relação Molar	Classe I	Classe III

Quadro 1. Análise Facial

Na análise cefalométrica, notou-se desproporção entre os terços superior e inferior (G-Sn: Sn-Me) da face, e aumento do terço inferior (da norma de 1:1 para 1:1, 26). O comprimento do lábio superior estava próximo do normal (23mm), a proporção entre Sn-St: St- Me estava de 1:2,34, indicava aumento dos terço inferior da face. A altura dental inferior (ADI) estava aumentada em sete milímetros (47mm). Na análise dos modelos percebeu-se a necessidade de segmentação da maxila

entre os dentes 12 e 13, o alinhamento e o nivelamento dentário estavam aceitáveis, havia pequeno diastema entre os dentes 31 e 41 e não havia giroversões.

Realizou-se traçado de previsão, de acordo com análise facial e cefalométrica, optando por um reposicionamento superior na maxila de cinco milímetros, um avanço da maxila de três milímetros, um recuo da mandíbula de cinco milímetros e osteotomia basilar na mandíbula (mentoplastia) no intuito de diminuir a altura do mento em cinco milímetros e o avançando em cinco milímetros. O plano oclusal foi mantido. As medidas ósseas foram realizadas em protótipo facial confeccionado a partir de tomografia em cortes axiais sobre o qual se verificou o tamanho adequado da prótese a ser utilizada.

A paciente foi submetida às intervenções cirúrgicas sob anestesia geral onde se utilizaram osteotomias na maxila do tipo Le Fort I alta com o intuito de avançar (mm) e reposicioná-la superiormente (mm), na mandíbula, empregou-se osteotomia sagital de corpo e ramo, bilateral, devido sua versatilidade e basilar da mandíbula (mentoplastia) para reduzir o ADI e avanço de (mm) a “*sliding osteotomy*” no mento devido à conveniência.

Após serem realizados os movimentos programados da maxila ela foi fixada com quatro miniplacas de titânio em forma de “L” e dezesseis parafusos de 2.0X5mm com intermediário. A mandíbula, após osteotomizada foi colocada na nova posição e fixada com quatro miniplacas de titânio com segmento intermediário e dezesseis parafusos de 2.0X7mm, o mento foi osteotomizado, reduzido sua altura em cinco milímetros avançado em cinco milímetros fixado com uma miniplaca do tipo *Paulus*.

As órteses utilizadas foram da Porex Surgical®, modelo RZ para ângulo mandibular, tamanho médio com dimensões de 65 mm x 35 mm x 7mm. Essas foram fixadas com parafusos de titânio 2,0mm com auxílio de trocater.

Devido à hipertrofia dos cornetos inferiores realizou-se turbinectomia e exérese de parte do septo cartilaginoso devido ao reposicionamento superior da maxila. Realizou-se plicatura nasal com mononylon 2-0 sem passar através da espinha nasal anterior. As órteses de polietileno poroso que permaneciam em solução antibiótica (clindamicina) foram retiradas da solução e inseridas nos sítios

programados onde se adaptaram adequadamente à anatomia da mandíbula nas regiões de parte do corpo, ângulo e parte do ramo, bilateralmente, e fixadas via trocater com dois parafusos do sistema 2-0 de sete milímetros de cada lado. Nas suturas utilizou-se vicryl 4-0 em único plano, exceto, nas feridas para acessos aos ramos da mandíbula que foram fechados em dois planos, de forma contínua.

A paciente permaneceu internada por 48 horas, após alta hospitalar foi encaminhada ao ambulatório. O pós-operatório evoluiu sem intercorrência e, somente necessitou de elásticos interoclusais para intercuspidação.

Após quinze foi notado assimetria na região dos ângulos goníacos, então a paciente foi submetida a novo procedimento, desta vez sob anestesia local, para correção da assimetria, onde foi reposicionada a órtese do lado direito. Entretanto foi necessária nova intervenção, pois a assimetria não foi corrigida; e devido às frequentes manipulações a órtese do lado esquerdo evoluiu com infecção local, e foi removida de acordo com o recomendado na literatura.

<b>Análise Cefalométrica – Valores Verticais</b>		
	<i>Valor Referencia</i>	<i>Valor Obtido</i>
Proporção G-Sn: Sn-Me	1:1	1:1, 26
Comprimento lábio superior	20 +/- 2 mm	23 mm
Proporção Sn- St: St-Me	1:2	1:2, 34
Proporção Sn- Li: Li-Me	1:0, 9	1:0, 9
Distancia interlabial	0-3mm	8 mm

Quadro 2. Valores verticais da análise cefalométrica.

<b>Análise Cefalométrica – Valores Horizontais</b>		
	<i>Valor de referência</i>	<i>Valor obtido</i>
Distancia LVPF- LS	0-2 mm	0 mm
Distancia LVPF- Li	- 2 +/- 2 mm	6 mm
Distancia LVPF- Pg	- 4 +/- 2 mm	- 2 mm
Ang. Profundidade Maxilar	90°	100°
Ang. Profundidade Mandibular	88°	98°
Ang. Plano Oclusal	8° +/- 4°	4°
Ang. Plano Mandibular (FMA)	24° +/- 3 °	35°
Comprimento Maxilar	53 mm	54, 4 mm
Comprimento Mandibular	103 mm	125, 10 mm
Proporção comp. Maxilar: comp. mandibular	1:1, 3	1:1, 21
IMPA	90°	78°
ADI	40 mm	47 mm

Quadro 3. Valores horizontais da análise cefalométrica.

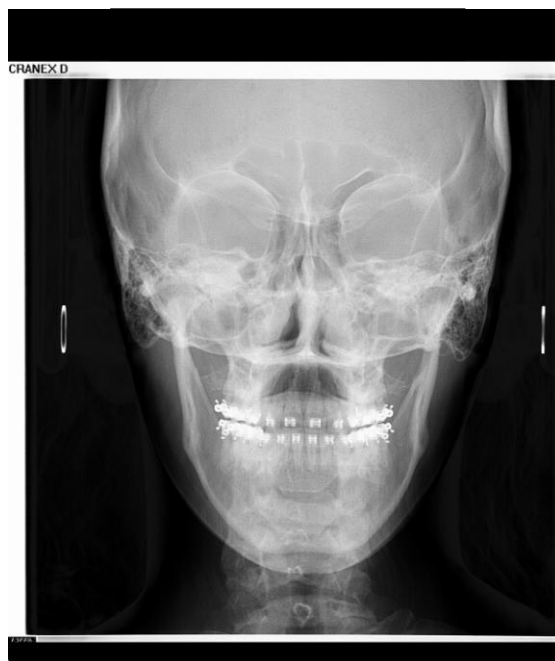


Fig.14 Telerradiografia em norma frontal

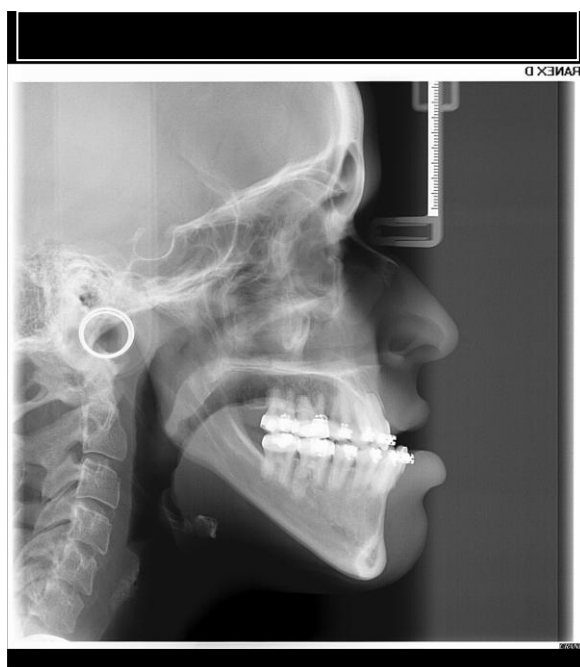


Fig.15 Telerradiografia de Perfil

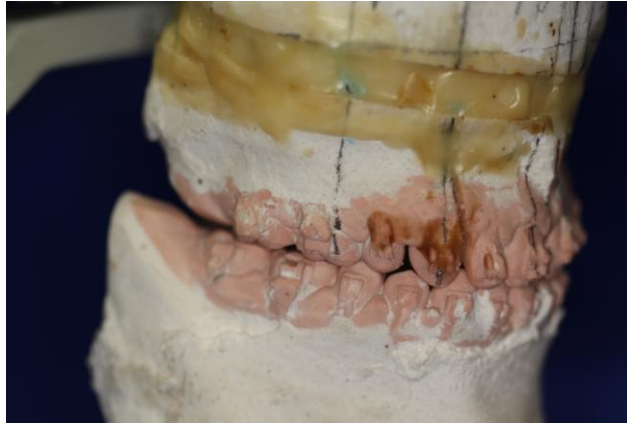

Fig. 16 Segmentação entre 12 e 13



Fig 17 Órtese RZ mandibular da Porex® – lado direito

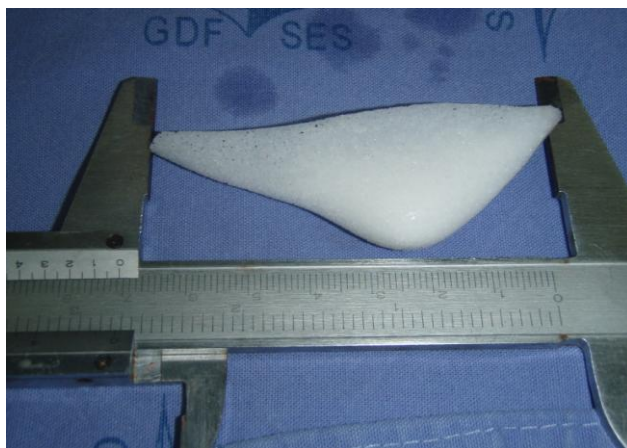

Fig. 18 Órtese RZ mandibular da Porex® - lado esquerdo

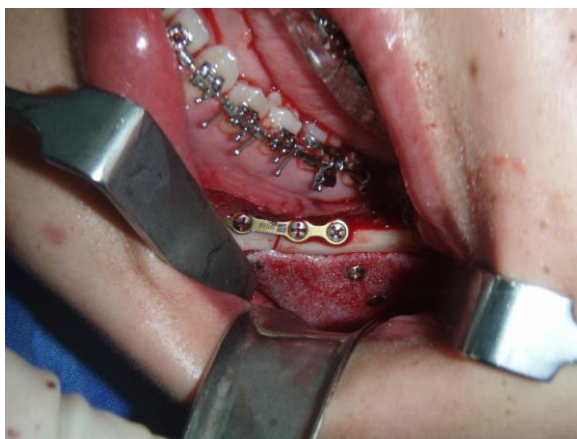

Fig. 19 Órtese fixada lado esquerdo

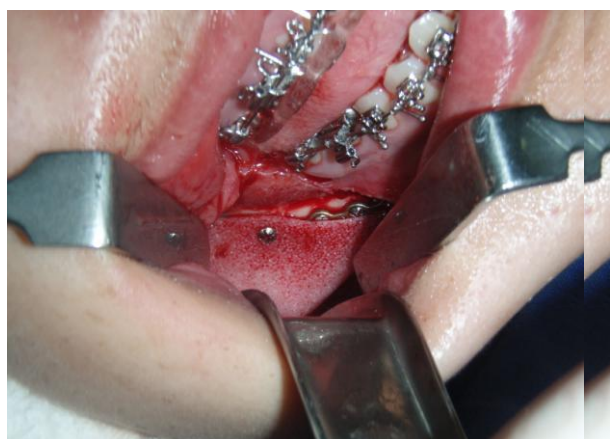

Fig. 20 Órtese fixada lado direito



## 7. DISCUSSÃO

As deformidades dento faciais são alterações de desenvolvimento que acometem parte da população mundial. Em algum nível causam alterações no esqueleto facial que comprometem a fisiologia, a função e, principalmente, a estética dento facial. Cada deformidade possui suas características e comprometem cada uma ao seu modo, as funções do sistema estomatognático

Quanto à estética, cada deformidade é capaz de alterar a anatomia esquelética da face e, por conseguinte, os tegumentos que o recobre, fato que tem interferido no cotidiano dos indivíduos que as possuem. Devem-se levar em contas os distúrbios que essas entidades de desenvolvimento podem causar aos indivíduos, principalmente, quando atinge níveis que comprometem a vida social. Além de comprometer a parte funcional como mastigar os alimentos, a verbalização, a deglutição, a postura da língua estes distúrbios interferem, diretamente, na qualidade de vida do indivíduo.

No que concerne esse relato, a deformidade dento esquelética do tipo classe III denotam deficiência da maxila, em relação à base do crânio, no sentido anteroposterior e excesso no crescimento da mandíbula. A mandíbula tem dois vetores de crescimento, o primeiro vertical e o segundo horizontal. A resultante desse crescimento leva ao aumento dos ângulos goníacos o que caracteriza mandíbula com pouca definição dos tecidos das regiões retro-mandibulares em altura e extensão do corpo mandibular ( MILORO, 2008).

O fato de se corrigir a deformidade dento-facial, ou seja, posicionar a maxila e mandíbula dentro dos padrões considerados normais em relação à base do crânio proporciona, na maioria das vezes, resultados aceitáveis no posicionamento esquelético e tegumentar no aspecto frontal e no perfil do indivíduo. Mas, os movimentos ósseos instituídos não são capazes de devolver à face sua altura posterior nem o comprimento ideal do corpo mandibular. Fato esse que deve ser observado e levado em consideração no momento do exame e análise facial do indivíduo.

Observa-se que na maioria dos pacientes portadores de deformidade do tipo classe III esquelética não tem suas alterações faciais posteriores corrigidas (EPKER,

2004). O fato decorre da preocupação dos cirurgiões em resolver os distúrbios oclusais, devolver o equilíbrio da perfiloplastia no sentido frontal, mas, sua busca está, principalmente, no resultado conseguido no perfil, onde o observador denota e busca mais o resultado.

A visão parcial dos resultados pós-cirúrgicos obtidos no equilíbrio das proporções faciais deverá ser mais bem avaliada no sentido de buscar, também, resolução para os distúrbios de desenvolvimento que acometem as regiões dos ângulos goníacos. Os resultados deficientes verificados nas regiões dos ângulos goníacos se dão devido à forma anatômica que assume o osso mandibular. Os vetores de crescimento observados nesse osso determinam seu crescimento retilíneo de modo que há perda das projeções de seus ângulos, fato que por si só compromete a estética facial naquela região, em concordância com o que é defendido por Magalhães et al. (1995).

Estudos vêm sendo realizados no sentido de corrigir-se, também, durante a cirurgia ortognática a altura facial posterior. Com esse intuito vários autores têm descrito os resultados desfavoráveis obtidos na cirurgia ortognática, por não conseguirem resolver, a contento e por completo, os distúrbios causados pela alteração de desenvolvimento no que concerne à região facial posterior.

No planejamento cirúrgico o cirurgião pode, por intermédio dos movimentos ósseos, conseguirem oclusão com estabilidade e engrenamento dental satisfatório e, construir uma nova face com mudanças essenciais no sentido de corrigir as alterações tanto no sentido anteroposterior quanto no perfil. O resultado dessas mudanças está relacionado com a capacidade de planejamento e busca do resultado e feeling de cada cirurgião. No planejamento cirúrgico convencional, o profissional busca, pelos movimentos ósseos conseguidos, alterar os contornos dos tecidos moles, por conseguinte, a estética desejada na visão frontal e no perfil.

No entanto existem, na face, alterações que somente com movimentos ósseos puros, ou mesmo com mudanças, no plano espacial, do segmento ósseo se consegue resultados desejados. Mencionam-se aqui a dificuldade de se corrigir os defeitos posteriores da face tanto em altura quanto na extensão do ramo mandibular. As osteotomias convencionais na mandíbula limitam-se em corrigir alterações de

discrepâncias no sentido de distender, encurtar, permitir giroversões, mas, não são capazes de aumentar os ângulos goníacos. A pedra angular na correção das deformidades dento-faciais do tipo classe III esquelética é devolver ângulos goníacos dentro dos padrões de normalidade, fato que consiste em devolver à região facial posterior as posições ósseas corretas e, os contornos dos tecidos moles da região se tornem demarcados pela projeção óssea conseguida.

É realidade a necessidade de se corrigir as discrepâncias em altura e extensão da região posterior da face. Essa correção tem a finalidade de complementar à estética facial. A aposição de implantes, justapostos às regiões de corpos e ângulos da mandíbula, tem sido o tratamento proposto na correção desse distúrbio de desenvolvimento.

Os implantes do ângulo mandibular são manobras cirúrgicas de difícil execução devido às dificuldades de ajuste das órteses de forma adequada à área receptora de modo que garanta os resultados, que foi descrito por Odum et al. (1998) em seu estudo sobre o uso de órteses de polietileno poroso de alta densidade na face. A seleção das órteses é primordial e está diretamente relacionado com o resultado estético final proposto.

Os materiais mais utilizados como implantes faciais são o silicone – que é utilizado desde a década de sessenta é reconhecido como material inócuo aos tecidos humanos. Sua característica principal é proporcionar implantes em blocos que exibem lisura de superfície, fato que, produz grande espaço morto pela órtese e não permitir crescimento de tecido conjuntivo que a fixe no leito, infiltre seu interstício e agregue-a aos tecidos contíguos. Além disso, se a órtese possuir bordas cortantes é capaz de seccionar tecidos de forma a ser eliminada. Está sendo abandonada por existir órteses confeccionadas com outros materiais com resultados favoráveis. O polietileno poroso de alta densidade – é um material aloplástico reconhecido como inócuo aos tecidos humanos e bastante difundido atualmente, seu emprego está sedimentado pela literatura com resultados favoráveis e bem conhecidos, com aplicação na reconstrução da região maxilofacial.

Quando aplicado à mandíbula podem ocorrer resultados desfavoráveis, como sobrecorreção, subcorreção, assimetria e linha de contorno facial incorreta. No

entanto, Cuzalina e Hlavacek (2009) preferem os tecidos autógenos em relação aos alógenos, no entanto, chamam a atenção para as desvantagens do enxerto orgânico como disponibilidade limitada, reabsorção imprevisível, incongruência entre o enxerto e a região anatômica receptora, além, é claro da cirurgia invasiva que decorre de sua retirada. Defendem, também, que os enxertos ósseos autógenos sejam indicados, como de escolha, nas reconstruções de grandes defeitos ósseos da região bucomaxilofacial.

A partir de 1985, órteses de polietileno poroso tornaram-se comercialmente disponíveis, sendo que atualmente prevalece seu uso em cirurgias estéticas e reconstrutivas crânio-maxilofaciais em regiões como frontal, nariz, órbita, orelha, maxila, mento, mandíbula, e, também, em recobrimento de áreas doadoras de enxerto de calvária ou em defeitos de craniotomias (SASKA et al. 2007).

A maioria dos autores contidos nesta revisão recomenda o uso de órteses de polietileno poroso de alta densidade, apresentando poucos casos de infecção ou exposição da órtese. Nenhum autor relatou a instalação das órteses no mesmo tempo cirúrgico da cirurgia ortognática, embora, Epker (2008) cite esta como uma possibilidade de tratamento. Os demais autores revisados afirmam que o uso de órteses faciais é uma alternativa naqueles pacientes que apresentam oclusão classe I ou naqueles que não desejam ser submetidos à cirurgia ortognática (TERINO ,1992; YAREMCHUCK, 2003; MENDERES ,2004; OLIVEIRA et al. ,2009)

No que concerne á fase de planejamento é importante, durante a análise facial analisar a causa da falta de definição dos ângulos goníacos, pois depende desta diferenciação a escolha da modalidade de tratamento. Na revisão realizada o único autor que descreve a análise cefalométrica como adjuvante no planejamento do contorno facial com uso de implantes facial foi Epker, outros autores apenas citam a análise cefalométrica, mas, sem dar explicações dos procedimentos realizados. Isto pode ser devido ao fato da maioria dos autores revisados darem mais ênfase ao exame clínico facial, como descreve Semergidis et al. (1996) que emprega a análise cefalométrica, para o planejamento da reconstrução facial com órteses, mas, afirma ser a análise facial primordial para se ter resultados favoráveis neste tipo de planejamento.

As desvantagens do polietileno poroso estão relacionadas à sua rigidez natural e dificuldade de contornar superfícies muito complexas do esqueleto craniofacial. A natureza porosa do material permite crescimento de tecido conjuntivo e ósseo, levando ao aumento de força de fixação do implante e assim diminuindo o risco de infecção, lembrando que o tamanho dos poros é fundamental para reforçar esta característica.

Em um estudo realizado por Saska et al. (2007) foram inseridos implantes de polietileno poroso de alta densidade de marca nacional, o Polipore®, na calota craniana de 20 coelhos, neste estudo concluiu-se que o Polipore® é biocompatível, entretanto seus poros não tinham o tamanho suficiente para permitir a invasão tecidual.

Yaremchuk (2003) recomenda que as órteses de polietileno sejam fixadas com no mínimo três parafusos para diminuir a distancia entre esta e a superfície óssea. Essa distancia entre o implante e a superfície são sítios potenciais para hematomas ou acúmulo de seroma e também resultam num aumento efetivo do contorno.

O estudo sobre fibrovascularização em órteses de polietileno realizado por Oliveira et al. (2009), demonstra que o polietileno poroso de alta densidade teve comportamento osteocondutor e biocompatibilidade, desde que fixe a órtese corretamente, ademais, confirma eles, que essa fase cirúrgica (fixação) é fator determinante para que ocorra o fenômeno da vascularização e diferenciação contínua de osteoblastos. Outros autores, da mesma forma, demonstram a necessidade da correta fixação do implante e do seu posicionamento subperiosteal para que tenha tecido espesso para a cobertura dos implantes. Ao contrário, afirma Outershout, 1995, que o implante inserido sob tecido fino (pele) está sob risco de exposição.

Na análise facial realizada na paciente que teve seu caso aqui relatado notou-se, de acordo com os parâmetros já abordados neste texto, que a deficiência vertical na região dos ângulos goníacos foi mais importante, clinicamente, do que a pouca deficiência transversa na mesma região.

Como a paciente apresentava a região paranasal deficiente e exposição dos incisivos superiores, maior do que a desejada avançou-se a maxila em três milímetros e impactar em cinco milímetros. A mandíbula foi recuada em cinco milímetros, girada para o lado esquerdo para corrigir o laterognatismo e buscar máximo engrenamento dentário junto à maxila reposicionada.

Utilizaram-se as medidas lineares para corrigir a altura dentária inferior (ADI) e as proporções entre os pontos Sn-St: St-Gn e Sn-Li: Li-Gn que estavam aumentadas, medidas utilizadas para aferir as proporções do terço inferior da face, verificou-se necessidade de mentoplastia, com exérese de segmento ósseo de cinco milímetros na altura e avanço de cinco milímetros para que os tecidos moles, justapostos, ficassem, aproximadamente, quatro milímetros anterior à linha vertical perpendicular ao Plano Horizontal de Frankfurt, que passa pelo ponto Subnasal (Epker, 1986).

Durante a análise Cefalométrica foi possível notar que terço inferior da face estava aumentado em relação ao terço médio e que de St-Me e de Li-Me estavam aumentados em relação a Sn-St e Sn-Li, respectivamente, essas alterações indicam que a medida do terço inferior da face estava maior do que a desejada, o que confirmou com a análise clínica facial. Já as medidas dos ângulos de profundidade maxilar,  $100^\circ$ , e do ângulo de profundidade mandibular,  $98^\circ$ , não condiziam com o verificado na análise facial. Nesses casos, chamou atenção Gonçalves et al. (2004), que devido ao crânio pequeno, nesses pacientes (classe III esquelética), e o ponto násio (N) estar retro posicionado pode induzir a obterem-se números que não correspondem à realidade clínica.

Inseriram-se, na paciente relatada, duas órteses, de tamanho médio, constituída de polietileno poroso de alta densidade que possuíam conformação dos ângulos mandibulares. As órteses foram ajustadas até que se adaptassem sem básculas, sob o perióstio, às regiões de ângulos mandibulares, fixadas, via trocater, com dois parafusos bicorticais, de cada lado, do sistema 2.0. Na sutura empregou-se vicryl com fechamento em duas camadas.

A paciente evoluiu com assimetria nas regiões dos ângulos goníacos, onde se verificou aumento do ângulo mandibular, produzido pela órtese, do lado direito,

fato que determinou nova abordagem cirúrgica com intuito de reposicioná-lo. Devido às dificuldades de se posicionar as órteses corretamente justapostas às regiões dos ângulos mandibular de forma a obter-se simetria facial é um ato desafiador.

No que concerne ao contorno dos tegumentos produzidos pelas órteses, podem produzir alguns resultados desfavoráveis como sobrecorreção, sub-correção, assimetria entre os ângulos e linha de contorno incorreta. Implantes apropriadamente posicionados, com tamanho e forma corretos podem suprir massa e volume para as zonas mandibulares e produzir significantes e previsíveis alterações no contorno do terço facial inferior.

Na paciente em questão devido às múltiplas manipulações das órteses, não foi possível corrigir as deficiências nas regiões dos ângulos goníacos, pois devido a uma infecção local as órteses tiveram que ser removidas.

## 8. CONCLUSÃO

Ao analisar a literatura acerca dos estudos e avaliação sobre o polietileno poroso de alta densidade (Medpor<sup>®</sup>) e, também, na sua aplicação em pacientes portadores de deformidade dento-facial do tipo classe III esquelética como órteses para corrigir os ângulos goníacos, conclui-se que se trata de material biocompatível, bioestável, que permite invasão tecidual de entremeio, fato que aumenta sua fixação ao leito e induz baixos índices de infecções, entretanto no caso aqui relatado houve infecção. Devido a sua arquitetura o Medpor<sup>®</sup> não suporta diversas manipulações que contribuem para a formação de biofilme em sua superfície.



## REFERÊNCIAS

- AICHE, A.E. **Mandibular angle implants**. Aesthetic Plast. Surg, vol 16, 1992.
- ALMEIDA JÚNIOR, J.C.; CAVALCANTE, J.R. **Osteotomia sagital do ramo mandibular e osteotomia total da maxilla: Uma revisão de literatura**. Pesq Bras Odontoped Clin Integr. Joao Pessoa v.4, n 3, p 249-258, 2004.
- ARAÚJO, A. **Cirurgia Ortognática**. 1ª edição Ed. Santos, São Paulo, 1999.
- ARNETT, G.W.; BERGMAN, R.T. **Facial Keys to orthodontic diagnosis and treatment planning. Part I**. American Journal of Ortho and Dentofacial Orthopedics, vol 103 num 4, 1993.
- ARNETT, G.W.; BERGMAN, R.T. **Facial Keys to orthodontic diagnosis and treatment planning. Part II**. American Journal of Ortho and Dentofacial Orthopedics vol 103 num 5, 1993.
- CENZI R, GUARDA-NARDINI L. **Skeletal volume enhancement: implants and osteotomies**. Curr Opin Otolaryngol Head Neck Surg. Vol12, pg 349-56, 2004.
- COX, A.J.; WANG.T.D. **Skeletal Implants in aesthetic facial surgery**. Facial Plast Surg vol 15, n 1, 1999.
- CUZALINA, L.A.; HLAVACEK, M.R. **Complications of facial implants**. Oral Maxillofac Surg Clin N Am vol21, 2009.
- EPKER, B.N.; FISH, L.C. **Dentofacial Deformities. Integrated Orthodontic and Surgical Correction**. Vol 1, Mosby Company, 1986.
- EPKER, B.N. **Maxillofacial contour esthetic deformities**. Atlas oral maxillofac surg Clin N Am, vol12, 2004.
- FRODEL, J.L.; LEE, S. **The use of high-density polyethylene implants in facial deformities**. Arch Otolaryngol. Head and Neck Surg. Vol 124, 1998.
- GIL, J.N. CLAUS, J.D.P. **Estética Facial. A cirurgia Ortognática Passo a Passo para ortodontistas e cirurgiões**. 1ª edição. Ed. Santos, São Paulo, 2009.
- GONÇALVES, F.A. ET AL. **Alterações cefalométricas em indivíduos dolicofaciais com maloclusão de classe III, submetidos a tratamento ortodôntico-cirúrgico**. Revista Ortodontia, vol 37, num 2, 2004.
- GOSAIN, A.K.; PERSING, J.A. **Biomaterais in Face: benefits and risks**. Journal of craniofacial surg, vol 10 num 5, 1999.
- KOURY, M.E., EPKER, B.N. **Maxillofacial esthetics: anthropometrics of the maxillofacial region**. J Oral Maxillofac Surg. Vol 50, n 8, pg 806-20, 1992.

LACEY, M.; ANTONSHYN, O. **Use of porous high-density polyethylene implants in temporal contour reconstruction.** J. Craniofac. Surg. Vol 4, 1993.

LI, Q.; YU, D.; MU, X.; **Mandibular angle contouring surgery and the bone fragments from angle surgery for onlay implantation.** Plast Reconstr Surg. 2008

LIM, Y.K. et al. **Three-dimensional evaluation of soft tissue change gradients after mandibular setback surgery in skeletal Class III malocclusion.** Angle Orthod.vol 80, n 5, pg 896-903, 2010.

MAGALHAES, A.E.; STELLA, J.P.; EPKER, B.N. **Facial anthropometrics versus cephalometry as predictors for surgical treatment in patients with Class III dentofacial deformities.** Int J Adult Orthodon Orthognath Surg. Vol 10, pg. 295-302.1995;

MEDEIROS, P.J.; MEDEIROS, P.P. **Cirurgia Ortognática para o Ortodontista.** 1ª Edição. Ed. Santos, 2001.

MENDERES, A. et al. **Craniofacial reconstruction with high-density porous polyethylene implants.** Journal of craniofacial surgery, vol15, num 5, 2004.

MILORO, M. et al. **Princípios de Cirurgia Bucomaxilofacial de Peterson.** Vol 2, Ed. Santos, 2008.

NOJIMA, K, et al. **Morphological evaluations in Skeletal Class II Malocclusion Requiring maxillofacial Surgery Using Orthognathic Surgical Analysis.** Bull. Tokyo dent. Coll, vol.43, n 03, 163-171, 2002.

ODUM B.C., ET AL. **High-density porous polyethylene for facial bone augmentation.** J Long Term Eff Med Implants. Vol 8, 1998;

OLIVEIRA R.V. et al. **Fibrovascularization and osteogenesis in high-density porous polyethylene implants.** J Craniofac Surg. 2009 Jul; 20(4):1120-4.

OUTERSHOUT, D.K. **Mandibular Angle Augmentation and Reduction.** Clinics in plastic surgery, vol18, num 1,1991.

PACHECO, M.C. T; MEDEIROS, P.J. **Tratamento ortodôntico em casos de cirurgia ortognática.** Revist. SOB, vol 2, n 2, 1992.

RUBIN, J.P.; YAREMCHUK, M.J.. **Complications and toxicities of implantable biomaterials used in facial reconstructive and aesthetic surgery: A comprehensive review of the literature.** Plast. Reconst. Surg vol 100, 1997.

SALEH,H.A.; LHOUIS,P.J.F.M.; VUYK,H.D. **Bone resorption after alloplastic augmentation of the mandibule.** Clin. Otolaryngol. 2002

SARVER, D; JACOBSON, R.S. **The Aesthetic Dentofacial Analysis.** Clin Plastic Surg, vol 34, 2007.

SCLAFANI, A.P.; ROMO, T. **Biology and chemistry of facial implants.** Facial plast. Surg, vol 16 n 1, 2000.

SEMERGISDIS, T.G.; MIGLIORE, S.A.; SOTERANOS, G.C. **Alloplastic augmentation of the mandibular angle.** J Oral maxillofac surg, vol.54, 1996.

SEMERGISDIS, T.G.; MIGLIORE, S.A.; SOTERANOS, G.C. **Alloplastic augmentation of the mandibular angle.** J oral Maxillofac Surg. Vol 54, 1996.

SENDAR, O. et al. **The Correction of auricular and mandibular deformities in Auriculo-Condylar Syndrome.** Journal of craniofacial surg, vol 16, 2005.

SEVIN, K.; ASKAR, I.; SARAY, A.; YORMUK, E. **Exposure of high-density porous polyethylene (medpor) used for contour restoration and treatment.** Br Journal of Oral Maxillofac Surgery, 2000.

SOH, J.; CHEW, M.T.; WONG, H.B. **Professional assessment of facial profile attractiveness.** American Journal of ortho and dentofac orthopedics, vol 128, num 2, 2005.

TAYLOR, C. O.; TEENIER, T.J. **Evaluation and augmentation of the mandibular angle region.** Facial Plast. Surg. Clin. North Am. vol 3, 1994.

TERINO, E.O. **Alloplastic Facial contouring by zonal principles of skeletal anatomy. Aesthetic surgery of the face.** volume 19 ,num 2., 1992

TERINO, E.O. **Alloplastic Facial contouring: Surgery of the fourth plane.** Aesth. Plast Surg. vol 16, pg 195-212, 1992.

TERINO, E.O. **Three-dimensional facial contouring: alloplastic augmentation of the lateral mandible.** Facial plast Surg Clin N Am, vol 10, 2002.

TERINO, E.O. **Unique mandibular implants, including lateral and posterior angle implants.** Facial Plast. Surg Clin. North Am. vol 2, 1994.

UTIMURA, T.Y.; LINGUANOTO, M. **Química Fundamental.** Edição do professor, Ed. FTD, São Paulo, 1998.

WELLIZ, T.; KANEL, G.; ANOOSHIAN, R.V. **Charateristics of the tissue response to Medpor porous polyethylene implantes inhuman facial skeleton.** J. Long term Eff Med Implants 3:223, 1993.

WHITAKER, L.A. **Aesthetic augmentation of posterior mandible.** Plast. Reconst Surg. vol 87, 1991.

YANG, D.B., SONG, H.S.; PARK, C.G. **Unfavorable Results and their resolution in mandibular contouring surgery.** Aesth. Plast. Surg., vol 19, 1993.

YAREMCHUK, M.J. **Complication and toxicity of implantable biomaterials used in facial reconstructive and aesthetic surgery: A comprehensive review in the literature.** Plast. Reconstr. Surg. Vol 100, 1997.

YAREMCHUK, M.J. **Facial Skeletal reconstruction using porous polyethylene implants.** Plast Recon Surg. Vol 111, num 6, 2003.

YAREMCHUK, M.J. **Mandibular Augmentation.** Plastic Reconstr. Surg vol 106, 2000.

YAREMCHUCK, M.J.; RUBIN, J.P.; POSNICK, J.C. **Implantable Materials in facial aesthetic and reconstructive Surgery: Biocompatibility and clinical applications.** J Craniofac Surg, 1996.

ZIM, S. **Skeletal Volume enhancement: implants and osteotomies.** Otolaryngol head neck surg vol 12, pg 349-356, 2004.

Imagem eletrônica em [www.clinicalucano.com.br](http://www.clinicalucano.com.br), acesso dia 26 de Janeiro de 2011.

Imagem eletrônica em [www.porexurgical.com](http://www.porexurgical.com), acesso dia 26 de Janeiro de 2011.